RSTE
Revue des Sciences, de Technologies et de l'Environnement Volume 3
Édition spéciale, Université d'été 2ème édition Mahajanga, novembre 2020

INTERET DES IMPLANTS EN PROTHESE COMPLETE MANDIBULAIRE

INTEREST OF IMPLANTS ON A COMPLETE MANDIBULAR PROSTHESIS

RAZANADRAISOA A[1], LALANIRINA G.L[1], RATSIMANDRESY N.N[1], ANDRIANINARIVO R.G[1], ANDRIANASOLO V.V[1], RABARIJAONA S.N[1], RALAIARIMANANA L.F.E [1], DUPUIS V. [2]

1. Institut d'Odontostomatologie Tropical de Madagascar / Université de Mahajanga
2. Université de Bordeaux France

Correspondance, courriel : ialy003@yahoo.fr
Tél : +261 34 76 724 87

Résumé

Les patients totalement édentés expriment souvent leurs souhaits d'avoir des prothèses stables et rétentives. La stabilité et la rétention sont souvent jugées insuffisantes par les patients réhabilités par des prothèses complètes conventionnelles surtout au niveau mandibulaire à cause de la faible surface d'appui, la présence de la langue et la difficulté d'obtenir un fin ménisque salivaire. Selon la conférence de Mc Gill la prothèse complète mandibulaire devrait être stabilisée par deux implants. C'est le traitement de référence à proposer aux patients totalement édentés. L'objectif de ce travail est de démontrer les intérêts des implants dans la réhabilitation de l'édentement total mandibulaire. Pour atteindre cet objectif nous avons fait une étude de revue documentaire sur plusieurs articles sur la prothèse complète mandibulaire stabilisée par des implants. Un grand nombre d'études, réalisées auprès de patients édentés, ont établi que le degré de satisfaction des patients, après stabilisation de leur prothèse par implants, est largement supérieur à celui des patients équipés d'une prothèse amovible conventionnelle. Avec l'utilisation des implants dentaires, plusieurs améliorations sont évaluées, du point de vue fonctionnel, psychologique, biologique. Les implants représentent une alternative fiable aboutissant à une meilleure intégration prothétique par augmentation de la rétention. Elle améliore de ce fait la qualité de vie des patients totalement édentés.

Mots clés : Prothèse complète mandibulaire, Implants, Attachements, Prothèse supra-implantaire

Abstract

Totally edentulous patients often express their wish for stable and retentive prostheses. Stability and retention are most of the time considered as insufficient by patients rehabilitated by conventional complete prosthodontic, especially at the mandibular level because of the small support surface, the presence of the tongue and the difficulty of obtaining a fine salivary meniscus. According to Mc Gill's lecture, the complete mandibular prosthesis had to be stabilised by two implants. It is the standard treatment to offer to fully edentulous patients. The goal of this work is to demonstrate the interests of implants in the rehabilitation of total mandible edentulousness. To achieve this objective, we carried out a document review study on several articles on the complete mandibular prosthesis stabilized by implants. A gret number of studies realised on edentulous patients, have shown that patients who got stabilizations of their prosthesis by implants, are much more satisfied than the patients equipped with conventional removable prosthesis. With the use of dental implants, several improvements are evaluated, from a functional, psychological, biological point of view. Implants represent a gret reliable alternative leading to better prosthetic integration by increasing retention. It therefore improves the quality of life of complete edentulous patients.

Keywords: Complete mandibular prosthesis, Implants, Attachments, Supra-implant prosthesis

Introduction

Malgré les efforts de prévention menés en matière de santé bucco-dentaire, le traitement de l'édentement total n'est pas près de disparaître. L'édentement total peut entraîner des répercussions négatives sur les plans physique, psychologique et

ISSN: 2709-8192-1. https://portal.issn.org/resource/ISSN/2709-8192

social. En effet, la fonction masticatoire diminue de manière significative suite à la perte des dents (UFSBD. (2015). Le but des traitements est de réduire ce handicap afin d'améliorer la qualité de vie et la satisfaction des patients (Rignon-Bret, 2010).

Les patients totalement édentés expriment souvent leurs souhaits d'avoir des prothèses stables et rétentives. La stabilité et la rétention sont souvent jugées insuffisantes par les patients réhabilités par des prothèses complètes conventionnelles surtout au niveau mandibulaire (Fajri et al., 2009). Avec l'évolution des connaissances et des techniques, il est possible d'obtenir un équilibre biomécanique satisfaisant et une meilleure intégration psychologique des prothèses grâce à l'utilisation de racines sous-prothétiques ou en ayant recours aux implants (Marcelat & Petrier, 2014)

Le but de ce travail est de démontrer les intérêts des implants dans la réhabilitation des édentés totaux mandibulaires.

Le consensus McGill

En mai 2002, le consensus obtenu lors du symposium de Mc Gill établit que la prothèse amovible complète supra- implantaire (PACSI), reliée à deux implants placés au niveau symphysaire, est la thérapeutique de référence actuelle dans le traitement de l'édentement total mandibulaire (Feine et al., 2002 ; Thomason, (2002).

Ce consensus de Mc GILL a tiré plusieurs conclusions :

- les prothèses complètes donnent souvent satisfaction au maxillaire mais pas à la mandibule.

- la résorption osseuse est significativement réduite par la mise en place d'implants.

Les différents facteurs d'échec d'une prothèse complète conventionnelle mandibulaire

La réussite de la réhabilitation prothétique se base sur le respect de la triade d'équilibre (Fajri et al., 2009).

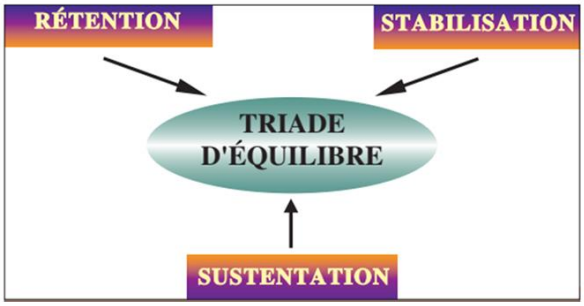

Figures 1 : Triade de Housset

La rétention

La rétention est l'ensemble des forces axiales qui s'opposent à l'éloignement de la prothèse de sa surface d'appui (Schoendorff & Millet, 1995).

Elle est en rapport avec plusieurs facteurs tels que les facteurs physiques, physiologiques et anatomiques.

Les facteurs physiques

– La pesanteur.

– La pression atmosphérique.

– L'adhésion.

– La viscosité de la salive.

– L'énergie de surface du matériau de l'intrados prothétique.

Les facteurs physiologiques

Ils comprennent la qualité de la fibromuqueuse, la qualité de la salive et l'exploitation de la dépressibilité de la muqueuse au niveau du joint périphérique.

ISSN: 2709-8192-1. https://portal.issn.org/resource/ISSN/2709-8192

Les facteurs anatomiques

Ils sont représentés par la profondeur vestibulaire, la largeur et la hauteur des crêtes, la qualité du trigone, la situation de la ligne oblique interne.

Cas de la mandibule

Au niveau mandibulaire, il est parfois difficile d'obtenir une meilleure rétention à cause de la faible surface d'appui, la présence de la langue, l'impossibilité d'obtenir un fin ménisque salivaire associées à l'accentuation du phénomène de résorption.

La stabilité

La stabilité c'est défini comme une réaction favorable qui s'oppose aux forces exercées parallèlement à la surface d'appui (Guessous et al., 2018).

Elle est favorisée par la profondeur du vestibule, l'exploitation des ailettes rétro-mylohyoïdiennes et enfin l'établissement d'une occlusion bilatéralement équilibrée qui confère une stabilité supplémentaire et demeure un élément clé de la pérennité de la prothèse totale mandibulaire.

La stabilité prothétique est influencée par les contractions musculaires et les pressions qui en découlent.

Cas de la mandibule

Les muscles périphériques tels que l'orbiculaire, le buccinateur, et les muscles linguaux participent à la stabilisation des prothèses grâce à la tension de leurs fibres parallèlement au plan d'occlusion, alors qu'il existe un autre groupe déstabilisateur dont la tension est perpendiculaire au plan d'occlusion et en contact avec les bords prothétiques ; il est alors nécessaire d'enregistrer cette activité musculaire lors de l'empreinte secondaire.

La sustentation

Elle constitue la réaction favorable qui s'oppose aux forces exercées sur la prothèse perpendiculairement à la surface d'appui (Schoendorff & Millet, 1995).

Elle dépend à son tour de plusieurs facteurs, à savoir l'étendue de la surface d'appui, la forme des crêtes et enfin la qualité de la fibromuqueuse.

Nécessité des implants

Les implants représentent un moyen de rétention complémentaire de la prothèse amovible complète : la sustentation et la stabilisation sont assurées par la prothèse elle-même, comme en prothèse complète classique.

L'apport de l'implantologie à la Prothèse Complète est un atout majeur car il permettra de résoudre les difficultés insurmontables liées à l'instabilité et au défaut de rétention.

Caractéristiques d'une Prothèse Complète mandibulaire avec deux implants symphysaires

La PCSI mandibulaire est un traitement classique des patients totalement édentés qui s'expriment le souhait d'augmenter la stabilisation et la rétention de leur prothèse.

Il s'agit d'une prothèse amovible complète stabilisée par 2 implants minimum à l'aide d'un système rétentif : barre de conjonction ou attachements sphériques (Abdelkoui et al., 2012). Les deux implants doivent être situés symétriquement dans la région para symphysaire entre les deux foramens mentonniers.

ISSN: 2709-8192-1. https://portal.issn.org/resource/ISSN/2709-8192

Figures 2 : Implants avec attachements Toquet et al. (2009)

Figures 3 : Extrados de la prothèse complète mandibulaire (Fajri et al., 2009)

Figures 4 : Intrados de la prothèse complète mandibulaire munie des parties femelles des attachements (Toquet et al., 2010)

Figures 5 : Implant avec barre de conjonction (Toquet et al., 2010)

Figures 6 : Intra dos de la prothèse (Fajri et al., 2009)

Indications et contre-indications des implants

Les indications

La thérapeutique implantaire est indiquée particulièrement dans les cas suivants :

- échec de la prothèse conventionnelle (inconfort, instabilité et manque de rétention).
- résorptions importantes des crêtes.
- mouvements incontrôlés des muscles péribuccaux ou de la langue.
- rejet psychologique de la prothèse amovible.
- réflexes nauséeux incoercibles

Les contres indications

Contre-indications générales

Cela englobe :

La déficience des défenses immunitaires

Les traitements stéroïdiens

Les troubles de la crase sanguine

Les pathologies endocriniennes non équilibrées

Les pathologies rhumatismales

Les pathologies systémiques osseuses

La cirrhose hépatique

Drogues et problèmes d'alcoolisme et de tabagisme

Les dépressions

Les psychopathies

Coopération insuffisante du patient

Contre-indications locales ou personnelles

Ostéomyélite

Radiothérapie dans la région céphalique

Pathologies récidivantes de la muqueuse buccale

Troubles de l'articulation temporo mandibulaire

Para fonctions

Insuffisances osseuses verticales et horizontales, défauts osseux des maxillaires

Qualité osseuse inadéquate

Les thérapeutiques visant à diminuer l'ostéoporose telles que les bi-phosphonates

Hygiène buccale insuffisante.

Intérêt clinique des implants en prothèse complète mandibulaire

Avantages fonctionnels

Avec l'utilisation des implants dentaires, plusieurs améliorations sont évaluées du point de vue fonctionnel : augmentation de la vitesse des mouvements mandibulaires, réduction de la durée des cycles masticatoires, accroissement des forces occlusales, augmentation de l'efficacité masticatoire et amélioration de la phonation.

Des enquêtes de satisfaction des patients montrent également une amélioration de la qualité de vie et du confort avec les prothèses supra-implantaire comparées aux prothèses complètes conventionnelles (Emami et al., 2009).

Avantages psychologiques

La pose d'implant dentaires, qui peut être assimilé par les patients à des racines artificielles, revêt une importance psychologique non négligeable. La friction réalisée par le système d'attachement lors de la mise en place de la

prothèse est perçue comme une sécurité (Rignon-Bret & Rignon-Bret, 2002).

Avantages biologiques

Sur le plan biologique, la présence des implants est favorable à la conservation de l'os péri-implantaire. Cela se manifeste radiologiquement par une augmentation de la densité osseuse autour des implants (Rignon-Bret, 2008).

Avantages esthétiques

La PCSI recouvre les piliers implantaires et évite ainsi la présence de crochets visibles et disgracieux.

Dans les cas de décalage important des bases osseuses (classes II et classes III squelettiques) ou de résorption osseuse sévère ou encore, devant une insuffisance de soutient des lèvres, la PCSI permet de corriger parfois ce décalage par le montage des dents prothétiques en normocclusion (Rignon-Bret, 2008).

La fausse gencive pallie l'affaissement des lèvres et des joues.

Conclusion

La réalisation d'une prothèse amovible complète stabilisée par des implants constitue une solution thérapeutique très performante. A la mandibule, on peut estimer un succès à 95%. Ce succès dépend de multiples facteurs comme la sélection rigoureuse des patients, la maîtrise de la technique chirurgicale, le choix adapté des moyens de rétention et la qualité de la restauration prothétique.

Le pronostic, quant à lui, reste tributaire de l'hygiène du patient et de la qualité de la maintenance.

Références

Abdelkoui A, L Fajri, A. Abdedine, (2012). Racines naturelles et implants au service de l'équilibre prothétique en prothèse amovible complète. *Les cahiers de prothèse*, **159**.

Emami, E., G. Heydecke, P.H. Rompre, P. De Grandmont, J.S. Feine (2009). Impact of implant support for mandibular dentures on satisfaction, oral and general health-related quality of life : a meta-analysis of randomized-controlled trials. *Clin Oral Implants Res*, **20***(6)* : 533-44.

Fajri, L., F. Benfdil, B. El Mohtarim, W. El Wady, A. Abdedine, (2009). La prothèse complète mandibulaire : stabilité et rétention. *Actualités Odonto-Stomatologiques*, **247:** 268

Feine, J.S., G.E. Carlsson, M.A. Awad, A. Chehade, W.J. Duncan, S. Gizani, T. Head, G. Heydecke, J.P. Lund, M. MacEntee, R. Mericske-Stern, P. Mojon, J.A. Morais, I. Naert, A.G.T Payne, J. Penrod, G.T. Stoker, A. Tawse-Smith, T.D. Taylor, J. M. Thomason, W.M. Thomson, D. Wismeijer (2002). The McGill consensus statement on overdentures. Mandibular two-implant overdentures as first choice standard of care for edentulous patients. *Gerodontology,* **19***(1)*: 3-4.

Guessous, D.F., A., Regragui, N. Merzouk, F. Benfdil (2018). Comment garantir la stabilité prothétique en prothèse amovible complète (PAC) conventionnelle ? *AOS*, **289**: 2-3

Marcelat, R., R. Petrier (2014). La prothèse amovible complète maxillaire stabilisée sur implants. Stratégie prothétique novembre-décembre 2014. Vol 14, n° 5, 325

Rignon-Bret, C. (2010). Prothèse supra-implantaire. La solution au problème de l'édentement complet mandibulaire. *Titane*, **Vol. 7**,*(4)* ; 246-8

Rignon-B., (2008). Attachements et prothèses complètes supra-radiculaires et supra-implantaires. Paris : Éditions Cdp, *guide clinique*.

ISSN: 2709-8192-1. https://portal.issn.org/resource/ISSN/2709-8192

Rignon-Bret, C., J.M..Rignon-Bret (2002). Prothèse amovible complète supra-implantaire Ed Cdp : 187-219

Schoendorff, R, C. Millet (1995). Rétention en prothèse complète. Encycl Méd Chir (Paris-France), *Stomatologie-Odontologie* **II**, 23-325-B-05.

Thomason, J.M., (2002). The McGill Consensus Statement on Overdentures. Mandibular 2-implant overdentures as first choice standard of care for edentulous patients. *Eur J Prosthodont Restor Dent.*, **10***(3)*:95-6.

Thomasson, J.M. (2010). The use of mandibular implant-retained overdentures improve patient satisfaction and quality of life. *J Evid Based Dent Pract.*, **1** : 61-3.

Toquet, T., M. Briot, P. Exbrayat, (2009). La prothèse adjointe complète supra-implantaire mandibulaire : données actuelles et protocole de réalisation. *Le Fil Dentaire*, **44**: 27

UFSBD, (2015). Prothèses amovibles complètes au quotidien. *Pratiques Dentaires* : 22-24.

ISSN: 2709-8192-1. https://portal.issn.org/resource/ISSN/2709-8192