INTERCEPTION DE LA PSEUDO-PROGNATHIE MANDIBULAIRE : COMPARAISON DE LA PLAQUE EN « V » ET DU PLAN INCLINE ANTERO-INFERIEUR

Randrianarimanarivo HM*, Rasoanirina MO*, Andriambololo-Nivo RD*, Ralison G, Rakotovao JD*****

*Département d'orthopédie dento-faciale IOSTM

** Département de parodontologie IOSTM

*** Faculté de Médecine d'Antananarivo

Auteur correspondant : Randrianarimanarivo H.M : Département d'Orthopédie Dento-Faciale Institut d'Odonto-Stomatologie Tropicale de Madagascar (IOSTM) Université de Mahajanga, e-mail : *rh.martial@gmail.com*

Résumé

Le proglissement mandibulaire ou pseudo-prognathisme mandibulaire est une anomalie fonctionnelle appartenant à la malocclusion de classe III. Ses étiologies sont multiples, et elle doit être traitée précocement pour éviter qu'une anomalie fonctionnelle ne se transforme en anomalie squelettique. Pour l'interception du pseudo-prognathisme mandibulaire nous avons utilisé la plaque palatine en « V » et la plaque mandibulaire avec un plan incliné antéro-inférieur. C'est une étude rétrospective qui s'est déroulée dans un cabinet privé d'orthodontie d'Antananarivo et à la clinique universitaire de l'Institut d'Odonto-Stomatologie Tropicale de Madagascar à Mahajanga. Les dossiers cliniques des patients de 1996 à 2000 ont été étudiés, et 21 cas de pseudo-prognathies mandibulaires ont été collectés, dont 13 garçons et 8 filles, 17 cas ont été traités par la plaque en « V » et 4 cas par le plan incliné antéro- inférieur. Nos objectifs étaient de comparer l'efficacité des deux appareils et de montrer que l'interception de la pseudo-prognathie mandibulaire était réalisable à partir d'un appareil simple que même un praticien isolé peut réaliser. Nous avons obtenu des résultats plus rapides avec le plan incliné antéro-inférieur, et constaté que chaque appareil avait ses avantages et ses inconvénients. Il est à souligner que chaque appareil a une indication bien précise, et que si la réalisation et le contrôle sont bien maîtrisés ils peuvent apporter de nombreuses satisfactions en pratique orthodontique dans un pays à faible revenu comme Madagascar.

Mots-clés : Interception, proglissement, pseudo-prognathie mandibulaire, plaque en V, plan incliné antéro-inférieur.

Summary

The mandibular proglissment or mandibular pseudo-prognathism is a mandibular abnormal function belonging to the class III malocclusion. It has a lot of etiology and it should be treated early to prevent that a functional abnormality turns into skeletal abnormality. For the

interception of the pseudo-mandibular prognathism we used the palatal plate "V" and the plate with an inclined plane mandibular anterior-inferior. This is a retrospective study which took place in a private practice of orthodontics in Antananarivo and at the University Clinic of the Tropical Odontostomatology Institute of Madagascar in Mahajanga. The clinical records of patients from 1996 to 2000 were studied, 21 cases of pseudo-mandibular prognathism were collected, including 13 boys and 8 girls; 17 cases were treated by plate "V" and 4 cases by the inclined plane anteroinferior. Our objectives were to compare the two devices and to show that the pseudo-mandibular prognathism interception was feasible from a simple device that any practitioner can make even isolated. We got faster results with the inclined plane anteroinferior, and found that each unit had its advantages and disadvantages. It should be noted that each device has a precise indication, and if the implementation and control are well understood they can provide many satisfactions in orthodontic practice in a low-income countrys such as Madagascar.

Keywords: *Interception, proglas, pseudo-mandibular prognathism, plate V, sloping anteroinferior.*

1- Introduction

Les malocclusions de la classe III correspondent à un ensemble hétérogène dont les caractéristiques communes sont une mésioclusion plus ou moins accentuée des premières molaires inférieures, un profil concave et, en général, une occlusion inversée au secteur incisif. Les dysmorphoses squelettiques associées affectent soit la mandibule, soit le maxillaire, soit les deux maxillaires à la fois. A ces anomalies morphologiques, peuvent s'adjoindre des anomalies cinétiques, proglissement ou plus rarement latérodéviation.

Le proglissement mandibulaire ou antémandibulie ou pseudo-prognathisme mandibulaire peut être associé à des anomalies alvéolaires antérieures :

- rétroalvéolie supérieure,
- proalvéolie inférieure,
- prématurités dues à des canines temporaires non abrasées,

Le proglissement détermine une malocclusion de la classe III en intercuspidation maximale ICM. (1)

C'est une anomalie du chemin de fermeture qui amène le proglissement. Dans ce cas le trouble fonctionnel traduit un chemin de fermeture normal jusqu'au contact prématuré et à partir de celui-ci, un glissement condylien uni-ou bilatéral aboutit à l'occlusion terminale de convenance. L'occlusion antérieure inversée peut être associée ou non avec une déviation latérale. (2)

Les causes de ce déplacement antérieur mandibulaire sont variées :

- Les origines purement dentaires :
  - interférence dentaire,
  - manque d'abrasion,
  - position antalgique,
  - perte de surfaces masticatoires dans le jeune âge.

- Les causes articulaires :

Pour Perrier d'Arc ce déplacement antérieur mandibulaire est dû à la grande laxité ligamentaire des articulations temporo-mandibulaires

- Les causes histologiques :

Une grande plasticité osseuse va favoriser l'action des déséquilibres d'ordre fonctionnel. Pour Château : "La propulsion habituelle est capable d'augmenter la longueur de l'os basal mandibulaire en modifiant la croissance de la branche montante. Il peut y avoir des déformations du col du condyle".

- Les causes comportementales ou psychologiques :
  - proglissement d'imitation, de mimétisme (Pont),
  - proglissement mandibulaire du boudeur (Bassigny).

Ces prognathies par proglissement constituent une urgence thérapeutique puisque, non traitée, cette anomalie fonctionnelle plutôt simple, risque de se transformer, avec la croissance, en vraie classe III squelettique. (3)

L'occlusion inversée antérieure, qui est la conséquence du proglissement, touche une ou plusieurs incisives et est due soit à une linguoversion des incisives supérieures, soit à une vestibuloversion des incisives mandibulaires, soit les 2 associées. Il est important à ce stade de procéder à l'unique geste qui permet de poser le diagnostic différentiel : la manœuvre de De Névrezé ; elle permet d'obtenir une position de la mandibulaire plus rétruse minimisant les relations dentaires. En cas de prognathisme mandibulaire vrai, la manœuvre n'aboutit pas ; il n'y a aucune modification des rapports dentaires.

Une phase thérapeutique interceptive permet de retrouver rapidement un guide antérieur correct et de réhabiliter la croissance des maxillaires. (4, 5, 6) L'interception est un acte thérapeutique simple, le plus souvent précoce qui permet d'obtenir la correction partielle ou totale d'une dysmorphose ou d'empêcher son aggravation (7). L'interception peut être une étape de traitement des différentes malocclusions.

Les avantages de l'interception sont de :

- favoriser une croissance normale du maxillaire et de la mandibule ;

- permettre une amélioration précoce de l'occlusion et du sourire ;

- éviter les récessions gingivales des incisives inférieures ; et de

- réduire la durée du traitement en multibagues.

Pour l'interception de la pseudo-prognathie mandibulaire nous avons choisi deux appareils amovibles, la plaque palatine en « V » et la plaque mandibulaire comportant un plan incliné antéro-inférieur.



Figure 1 : Plaque en « V ».

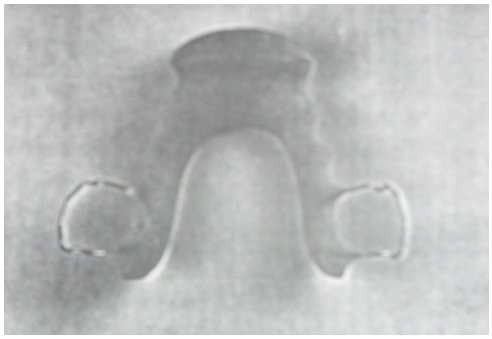

Figure 2 : Plaque avec plan incliné antéro-inférieur.

Les objectifs de cette étude sont de :

- comparer laquelle des deux plaques peut entrainer une correction plus rapide de l'occlusion inversée antérieure ;

- démontrer que le traitement précoce d'une pseudo-prognathie mandibulaire peut être réalisé à partir d'appareillages simples.

2- Méthodologie

C'est une étude rétrospective qui s'est déroulée dans un cabinet privé d'orthodontie d'Antananarivo et à la clinique universitaire de l'Institut d'Odonto-Stomatologie Tropicale de Madagascar à Mahajanga.

Les dossiers cliniques des patients de 1996 à 2000 ont été étudiés. 21 cas de pseudo-prognathies mandibulaires ont été collectés, dont 13 garçons et 8 filles. 17 cas ont été traités par la plaque en « V » et 4 cas par le plan incliné antéro-inférieur. La durée du traitement a été notée pour la comparaison de l'efficacité des deux appareils.

3- Résultats

Tableau 1 : Cas traités par la plaque en « V »

Cas	Sexe	Age	Diagnostic	Obtention du bout à bout	Correction de l'inversé
1	F	7ans 1mois	Version palatine incisive supérieure		16 semaines
2	M	7ans 6mois	Rétroalvéolie supérieure		7 semaines
3	M	7ans 6mois	Rétroalvéolie supérieure	4 semaines	8 semaines
4	F	7ans 8mois	Rétroalvéolie supérieure	6 semaines	abandon
5	M	8ans	Rétroalvéolie supérieure		6 semaines
6	F	8ans 2mois	Version palatine incisive supérieure		20 semaines
7	M	8ans 10mois	Rétroalvéolie supérieure	7 semaines	20 semaines
8	M	8ans 11mois	Rétroalvéolie supérieure		8 semaines
9	F	9ans 3mois	Rétroalvéolie supérieure	4 semaines	10 semaines
10	M	9ans 4mois	Rétroalvéolie supérieure	4 semaines	9 semaines
11	M	9ans 4mois	Rétroalvéolie supérieure		12 semaines
12	F	10ans 5mois	Rétroalvéolie supérieure		16 semaines
13	M	10ans 9mois	Rétroalvéolie supérieure		Négative au bout de 12 semaines abandon

14	M	11ans 2mois	Rétroalvéolie supérieure		8 semaines
15	M	11ans 8mois	Palatoposition de l'incisive supérieure	10 jours	20 semaines
16	F	12ans 3mois	Palatoposition de l'incisive supérieure		20 semaines
17	M	13ans 4mois	Rétroalvéolie supérieure Rétromaxillie		32 semaines

Tableau 2 : Cas traités par le plan incliné antéro-inférieur

Cas	**Sexe**	**Age**	**Diagnostic**	**Obtention du bout à bout**	**Correction de l'inversé**
18	M	7ans 11mois	Proalvéolie inférieure et légère version palatine incisive supérieure	2 semaines	4 semaines
19	F	9ans	Proalvéolie inférieure et légère version palatine incisive supérieure		3semaines
20	F	9ans 2mois	Proalvéolie inférieure et légère version palatine incisive supérieure	5 semaines	9 semaines
21	M	10ans 2mois	Proalvéolie inférieure et version palatine incisive supérieure accentuée		Non corrigé

Tableau 3 : Comparaison des deux appareillages

Type d'appareillage	Diagnostic	Age	Cas	Obtention du bout à bout	Correction de l'inversé
PLAQUE EN « V »	Version palatine incisive supérieure	7ans 1mois	1		16 semaines
	Rétroalvéolie supérieure	7ans 6mois	2		7 semaines
	Rétroalvéolie supérieure	7ans 6mois	3	4 semaines	8 semaines
	Rétroalvéolie supérieure	7ans 8mois	4	6 semaines	abandon
	Rétroalvéolie supérieure	8ans	5		6 semaines
	Version palatine incisive supérieure	8ans 2mois	6		20 semaines
	Rétroalvéolie supérieure	8ans 10mois	7	7 semaines	20 semaines
	Rétroalvéolie supérieure	8ans 11mois	8		8 semaines
	Rétroalvéolie supérieure	9ans 3mois	9	4 semaines	10 semaines
	Rétroalvéolie supérieure	9ans 4mois	10	4 semaines	9 semaines
	Rétroalvéolie supérieure	9ans 4mois	11		12 semaines
	Rétroalvéolie supérieure	10ans 5mois	12		16 semaines
	Rétroalvéolie supérieure	10ans 9mois	13		Non corrigé abandon
	Rétroalvéolie supérieure	11ans 2mois	14		8 semaines
	Palatoposition de l'incisive supérieure	11ans 8mois	15	10 jours	20 semaines
	Palatoposition de l'incisive supérieure	12ans 3mois	16		20 semaines
	Rétroalvéolie supérieure Rétromaxillie	13ans 4mois	17		32 semaines
PLAN INCLINE ANTERO-INFERIEUR	Proalvéolie inférieure et légère version palatine incisive supérieure	7ans 11mois	18	2 semaines	4 semaines
	Proalvéolie inférieure et légère version palatine incisive supérieure	9ans	19		3semaines
	Proalvéolie inférieure et légère version palatine incisive supérieure	9ans 2mois	20	5 semaines	9 semaines
	Proalvéolie inférieure et version palatine incisive supérieure accentuée	10ans 2mois	21		Non corrigé abandon

4- Discussion

Le traitement orthopédique précoce est l'une des conditions de la réussite et de la simplicité du traitement du proglissement mandibulaire ou pseudo-prognathie mandibulaire. Il doit être entrepris le plus tôt possible, dès que le diagnostic est établi. C'est ainsi que le résultat sera meilleur, et parfois spectaculaire. Le nombre réduit de notre échantillon est dû au fait que le traitement orthodontique ne constitue pas encore une priorité pour les parents malgaches.

Or, plusieurs possibilités de traitements sont réalisables, mais elles dépendent de l'étiologie de la pseudo-prognathie.

Le diagnostic étiologique précis et la compréhension de l'apparition de la dysmorphose permettront de guider le choix thérapeutique.

Nous disposons de différents types d'appareils et de techniques qu'il faut employer dans des indications appropriées, en ayant connaissance des possibilités et limites de chacune des méthodes et de l'âge à laquelle celles-ci peuvent-être préconisées, mais aussi du coût du traitement surtout dans notre contexte.

Le but est d'obtenir un bon résultat le plus tôt possible, afin de restaurer quand cela est possible des fonctions oro-faciales qui permettront de retrouver une croissance harmonieuse.

Nous avons opté pour la plaque palatine en « V » et pour une plaque mandibulaire avec un plan incliné antéro-inférieur.

Ce sont des appareils à moindre coût et de confection facile, un praticien même isolé en pleine brousse peut l'utiliser. Ils sont adaptés à un pays à faible revenu comme Madagascar où le traitement orthodontique n'est pas à la portée de tout le monde et où le traitement interceptif joue un grand rôle.

La réussite du traitement de l'inversé d'articulé antérieur dépend de différents facteurs.

4.1- Les facteurs influençant le traitement.

4.1.1- La coopération du patient

Une bonne motivation du patient va permettre d'obtenir que celui-ci porte constamment l'appareil ; c'est une des plus importantes conditions du succès dans les traitements par les appareils amovibles. Du fait même de leur nature amovible, ils sont susceptibles à tout moment d'être déposés par le patient d'où la nécessité d'une bonne motivation. (8)

Le manque de coopération des patients est représenté par les cas 4, 13 et 21, pour le cas 4 le patient avait abandonné le

traitement après l'obtention du bout à bout incisif ; pour les cas 13 et 21 ils ont abandonné le traitement respectivement à la douzième et à la deuxième semaine.

4.1.2- L'âge de l'enfant

Une intervention précoce permet l'interception du « cross bite antérieur ».

En quelques semaines, pour les cas 2, 3,4 et 18 nous sommes parvenu à un overjet positif entre 3 et 9 semaines, par contre quand on intervient plus tardivement, (cas n° 15, 16, 17) la période de correction est comprise entre 20 à 32 semaines.

4.1.3- L'importance de l'anomalie

L'importance de l'anomalie joue un grand rôle, plus l'anomalie est grave plus longue sera la durée du traitement. Lorsque l'anomalie ne touche que le procès alvéolaire, que ce soit une rétroalvéolie supérieure (cas n° 3, 8, 9, 14) ou une proalvéolie inférieure (cas n° 18, 19, 20.), la correction est plus rapide.

Par contre quand un mouvement de gression est nécessaire, l'action de l'appareillage amovible est limitée et la thérapeutique sera plus longue (cas n° 7).

4.2-Comparaison des deux appareils

L'interception d'un articulé inversé antérieur s'acquiert plus vite avec le plan incliné antéro-inférieur par rapport à la plaque en « V ».

Les deux appareils ont chacun leurs avantages et leurs inconvénients.

Le plan incliné antéro-inférieur peut être indiqué sur la rétroalvéolie supérieure et la proalvéolie inférieure, il a donc une action à la fois maxillaire et mandibulaire.

Le plan incliné antéro-inférieur entraîne une égression des molaires, il provoque ainsi une augmentation de la dimension verticale du sujet.

L'utilisation chez l'hyperdivergent est dans ce cas contre indiqué.

L'emploi de ce type d'appareil nécessite beaucoup plus de coopérations de la part de l'enfant car il est très encombrant et inesthétique, de plus, pour avoir un résultat rapide, il faut recommander à l'enfant de mordiller en permanence sur l'appareil.

La plaque en « V » n'est préconisée que devant une anomalie maxillaire.

Elle peut servir d'elle-même de moyen de contention du résultat obtenu, en attendant ou non, la mise en bouche d'une autre plaque palatine.

Conclusion

La comparaison de deux appareils amovibles, la plaque palatine en « V» et le plan incliné antéro-inférieur, pour l'interception de la pseudo-prognathie mandibulaire nous a permis de constater que le plan incliné antéro-inférieur donne beaucoup plus rapidement un résultat satisfaisant. Mais il est à souligner que chaque appareil a son indication bien précise, et que si la réalisation et le contrôle sont bien maîtrisés ils peuvent nous apporter de nombreuses satisfactions en pratique orthodontique dans un pays à faible revenu comme Madagascar.

Cependant il faut savoir ne demander à ce type d'appareil que ce qu'il est capable de faire. Un minimum de connaissances supplémentaires en Orthopédie Dento-Faciale permettra à bon nombre de praticiens non-spécialistes de réaliser des actes d'orthodontie valables et à des coûts accessibles à une grande partie de la population.

Références

1- BASSIGNY F. Manuel d'Orthopédie dento-faciale. Masson Ed., Paris, 1983.

2- LANGLADE M. Diagnostic orthodontique, Paris : Maloine ;1981.

3- REGRAGUI S, ZAOUI F. Une anomalie fonctionnelle: le proglissement ; Actualités odonto-stomatologiques. ISSN 0001-7817.

4- LE GALL M, PHILIP C, BANDON D. Le proglissement mandibulaire:Archives de Pédiatrie, Volume 16, Issue 1, January 2009, p 77-83.

5- HÄGG U, TSE A, BENDEUS M, RABIE ABM: A Follow-up Study of Early Treatment of Pseudo Class III Malocclusion Angle Orthodontist, Vol 74, No 4, 2004.

6- FELLUS P. Orthodontie précoce en denture temporaire.ed CD,Paris 2003.

7- LE GALL M, PHILIP C, SALVADORI A: Early treatment of Class III malocclusion: Orthod Fr , Vol 82, N° 3, Septembre 2011, pp 241 – 52.

8- AKA A, N'DINDIN-GUINAN B, DIAKITE K, AGNEROH-EBOI G, DJAHA K. La thérapeutique orthodontique en pays économiquement faible : l'usage des plaques palatines: Médecine d'Afrique Noire : 2000, 47 (1).