Calcification intracanalaire médiane
Apport thérapeutique du CMA*

*Coronal-Median-Apical

Juvence Ramaroson

Maître de Conférences, Institut d'Odonto-Stomatologie Tropicale de Madagascar (IOSTM)-Université de Mahajanga, Madagascar.

Liantsoa Fanja Emmanuel Ralaiarimanana

Maître de Conférences, Institut d'Odonto-Stomatologie Tropicale de Madagascar-Université de Mahajanga, Madagascar.

Simone Rakoto Alson

Maître de Conférences,Institut d' Odonto-Stomatologie Tropicale de Madagascar-Université de Mahajanga, Madagascar.

Florence Fioretti

Maître de Conférences, Faculté d'Odontologie-Université de Strasbourg, France.

Georgette Ralison

Professeur Titulaire, Département de Parodontologie, Institut d'Odonto-Stomatologie Tropicale de Madagascar – Université de Mahajanga, Madagascar

Résumé

La calcification ou dégénérescence calcique intracanalaire est classée dans les formes chroniques dégénératives de la maladie pulpaire. Exposé à une agression fréquente et répétée dans le temps, le tissu pulpaire radiculaire se défend et répond par une apposition de tissu minéralisé, au sein du canal radiculaire de la dent. Une position médiane de cette minéralisation constitue un écueil auquel sera confronté le praticien et qui va empêcher l'accès au moignon apical, rendant difficile tout traitement endodontique. La technique du CMA présente une sérieuse option pour libérer la vacuité du canal radiculaire et parfaire la thérapeutique endodontique. L'objectif de ce travail a été de rapporter un cas de calcification intracanalaire médiane et d'insister sur l'intérêt du diagnostic et d'une prise en charge précoce par une technique innovante, la rotation continue.

Mots clés :

Calcification intracanalaire, dégénérescence calcique, technique du CMA, rotation continue.

Abstract

Intraductal calcification is classified in the chronic forms of the disease pulp. Exposed to frequent and repeated abuse over time, the radicular pulp tissue defends and responds with a display of mineralized tissue within the root canal of the tooth. A medial position of this mineralization will be a pitfall faced by the practitioner because it prevents access to the apical stump and making it difficult to endodontic treatment The technique of CMA presents a serious option to release the emptiness of the root canal and realize a perfect endodontic therapy. The aim of this study was to report a case of intraductal calcification median and to emphasize the value of a diagnosis and early management by an innovative technology as continuous rotation.

Keywords:

Intraductal calcification, calcific metamorphosis, technique of CMA, continuous rotation.

Introduction

La dégénérescence calcique est l'exagération d'un phénomène physiologique qu'est la dentinogenèse.

Des irritations légères, continues ou répétées (caries, poly microtraumatismes, chocs thermiques ou mécaniques, matériaux d'obturation irritants, cicatrisation de coiffages...) peuvent accélérer ce processus et produire la dentine tertiaire ou réactionnelle [1].

La manifestation clinique d'oblitération canalaire ne renseigne pas sur le statut histologique pulpaire. Ainsi, le rétrécissement de la lumière canalaire peut refléter soit une évolution physiologique liée à l'âge ou sénescence soit une évolution réactionnelle ou réparatrice face à une agression extérieure ou dégénérescence calcique [2].

De nombreuses modifications physiopathologiques peuvent entraîner la disparition partielle ou totale de la lumière canalaire. De ce fait, les traitements endodontiques orthogrades s'avèrent très difficiles quant au cathétérisme et à la mise en forme canalaire. Le praticien se trouvera confronté à cet écueil constitué par l'impossibilité d'accéder au moignon apical, compromettant le succès de la thérapeutique endodontique.

L'objectif de notre étude a été de rapporter le cas d'une calcification intracanalaire médiane référé par un confrère, au département d'Odontologie Conservatrice Endodontie de l'IOSTM et de démontrer l'efficacité d'un moyen de traitement endodontique innovant qu'est le CMA system.

Observation

Mademoiselle R.A, âgée de 27 ans, sans antécédents particuliers a été adressée au service de soins du département d'odontologie conservatrice endodontie de l'IOSTM, le 09 mars 2010 pour une odontalgie au niveau du secteur postérieur gauche de la mandibule. La patiente était apparemment bien portante, l'examen intra-oral montrait des caries sur la 36 et 37 ; la 46 était absente.

L'anamnèse a permis de relater l'historique de la maladie. La dent causale était la première molaire mandibulaire gauche, la 36, examinée et traitée pour la première fois au mois de septembre 2008.

Le traitement effectué a été la nécropulpectomie, avec comme protocole après dépulpation, l'alésage des canaux, la pose d'un antiseptique canalaire, suivi par l'obturation canalaire.

A la reprise du traitement par nos soins, la patiente ressentait une douleur à la mastication. L'examen clinique montrait une grosse cavité carieuse profonde sur la 36, il n'y avait aucune mobilité, mais la percussion axiale était douloureuse. L'examen radiographique à la Radio Visio graphie (RVG) montrait une calcification intracanalaire médiane interrompant le canal mésio-vestibulaire (figure 1). Le péri-apex correspondant montrait une image radio claire de raréfaction osseuse par infection, un élargissement de l'espace desmodontal, les autres canaux étant mal obturés.

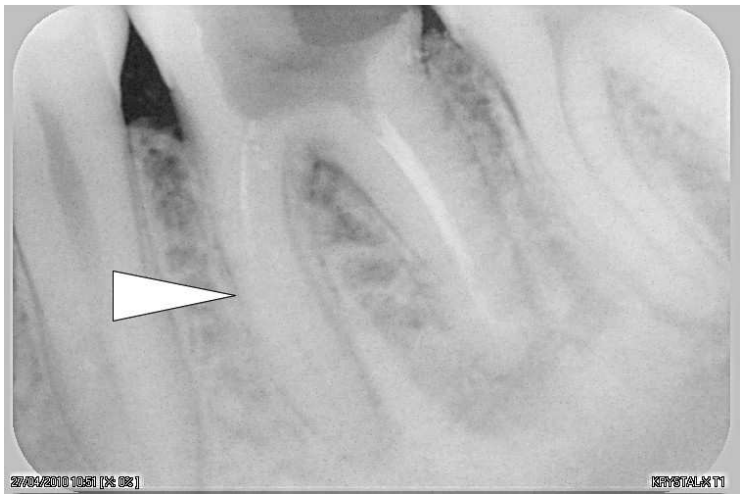

Figure 1 : calcification canalaire médiane

Diagnostic et traitement

Le diagnostic de parodontite apicale avec obstruction de la lumière canalaire mésio-vestibulaire, en position médiane, a été posé. La lumière canalaire a disparu à un certain niveau, le cathétérisme demeure délicat. Ce cas est classé en difficulté modérée [3] selon l'Endodontic Treatment Classification de l'Académie Canadienne d'Endodontie et de ce fait le retraitement devrait s'effectuer normalement sous aides.

Schéma thérapeutique

Tout en sachant que l'adoption des systèmes de mise en forme en rotation continue a rendu accessible à tous la réalisation de préparation canalaire de qualité, et ce, de manière reproductible [4], nous avons décidé de traiter la patiente avec nos moyens du bord c'est-à-dire à l'œil nu et avec la technique du CMA.

Matériels innovants :

Les instruments endodontiques utilisés ont été des rotatifs en nickel-titane pour la mise en forme et le retraitement canalaire. Nous avons opté pour la technique de rotation continue en choisissant le **CMA system** qui comprend quatre instruments endodontiques rotatifs en nickel-titane, pour la mise en forme et le retraitement canalaires à savoir, «**C**ORONAL», «**M**EDIAN», «**A**PICAL FINE» et «**A**PICAL». Ils ont été montés sur un contre angle réducteur à 350 tours/min (*figure2*)

Figure 2 : contre angle réducteur avec réglage de torque[5]

- Le «**C**ORONAL» présente une conicité de 8 % et une pointe de diamètre 25/100e de mm (bague blanche sur le manche). Il est destiné à amorcer l'élargissement de l'entrée canalaire et l'évasement de la portion coronaire du canal. Cette tâche est effectuée après l'exploration canalaire à l'aide des limes manuelles en acier numéros 10 et 15.
- Le «**M**EDIAN» présente une conicité de 6 %, une pointe de diamètre 25/100e de mm (bague jaune sur le manche) et il est disponible en 2 longueurs: 21 et 25 mm. Il est utilisé après le «**C**ORONAL» pour compléter le travail effectué par ce dernier et évaser la partie médiane du canal.
- L' «**A**PICAL FINE» est manipulé sur toute la longueur du travail canalaire après détermination de cette longueur du travail à l'aide des limes manuelles en acier. Il présente une conicité de 4 %, une pointe de diamètre 20/100e de mm (bague rouge sur le manche) et il est disponible dans les longueurs 21, 25 et 29 mm.
- L' «**A**PICAL» est manipulé, après l'«**A**PICAL FINE», sur toute la longueur du travail canalaire conférant au canal la conicité adaptée à l'obturation endodontique. Il présente une conicité de 6 %, une pointe de diamètre 20/100e de mm (bague bleue sur le manche) et disponible en 2 longueurs: 21 et 25 mm (figure 3) [5].

4 instruments rotatifs en nickel titane			Conicité	ø Pointe	Bague	Longueur totale
C	Coronal*		8%	25/100ème	Blanc	15 mm
M	Median*		6%	25/100ème	Jaune	21 mm 25 mm
A	Apical Fine A1*		4%	20/100ème	Rouge	21 mm 25 mm 29 mm
	Apical A2*		6%	20/100ème	Bleu	21 mm 25 mm

Figure 3 : CMA system [5]

Dynamique d'action des instruments rotatifs en nickel titane

Durant sa rotation, il est indispensable d'exercer sur l'instrument en nickel-titane un léger mouvement vertical d'avance/retrait de petite amplitude (2 à 3 millimètres environ). L'instrument doit progresser légèrement apicalement (de 1 à 2 millimètres environ) à chaque mouvement de va-et-vient. Ces manœuvres seront complétées par un mouvement de coupe au retrait en appuyant sélectivement contre les parois du canal, jusqu'à ce que la limite de travail souhaitée soit atteinte ou jusqu'à la sensation de résistance à l'avancement de l'instrument [6]. Les instruments ont été montés sur un contre angle réducteur de 350 tours/minutes (*figure2*).

Discussion

Protocole opératoire

La mise en place d'un chélatant (EDTA) a été effectué en premier lieu pour essayer de déminéraliser la dentine radiculaire et faciliter la pénétration [7]. Ensuite, une progression lente dans le canal avec une lime 15 sous irrigation au ClONa dilué à 3% s'en suivit. L'inefficacité de cette tentative classique de pénétration nous a fait opter pour la technique CMA.

La séquence CMA a ainsi fait le relais : Le «CORONAL» est utilisé en premier pour dégager et élargir l'entrée canalaire et afin d'éliminer les éventuels surplombs dentinaires cervicaux et d'imprimer la forme conique au niveau de la partie explorée du canal.

Le «MEDIAN» prend le relais afin d'évaser la partie médiane du canal et en même temps de dégager la calcification, avec une très lente progression pour ne pas créer une fausse route. (*figure4*).

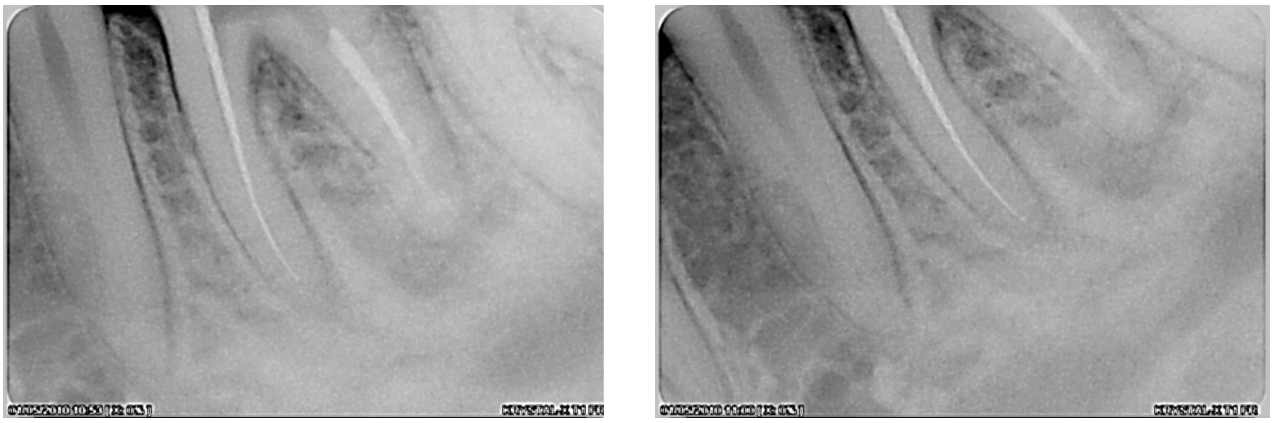

Figure 4 : instruments radiographiés en rotation continue

Toutes les séquences se faisaient bien évidemment sous irrigation abondante et renouvelée de ClONa à 3% après chaque passage d'instruments. Afin de contrôler le résultat, chaque millimètre de progression a été radiographié au RVG (numérique) visible sur un moniteur. Pour parfaire l'élargissement de la partie apicale du canal, l'instrument rotatif «APICAL FINE» est utilisé sur toute la longueur canalaire suivi de l' «APICAL» utilisé sur cette même longueur du travail [8]. Ainsi le canal a été préparé au diamètre apical de 20/100e de mm et élargi à une conicité supérieure ou égale à 6 % apicalement et à 8% coronairement.

Nous avions l'avantage de disposer de l'instrumentation et du matériel adéquats et performants (rotatifs, contre angle réducteur) et en particulier de la radiographie numérique (RVG) pour suivre la bonne progression de l'alésage canalaire et parfaire la mise en forme des canaux.

Après trois séquences de descente apicale dans une même séance, le canal incriminé a été parfaitement perméable (*figure5*). Un antiseptique canalaire a été mis dans le canal, sous obturation étanche à l'eugénate de zinc. L'évolution a été favorable puisqu'à deux semaines de recul clinique, la dent n'a plus présenté de symptomatologie douloureuse et la guérison clinique était en train de se matérialiser. Mais il faudrait encore prévoir quelques mois de mise en observation et procéder à un autre contrôle radiographique de reminéralisation apicale par remaniement tissulaire avant de conclure à une guérison complète. En particulier, l'insuffisance d'une période d'observation avant un projet d'une

prothèse conjointe compromet la pérennité de la reconstitution prothétique [9].

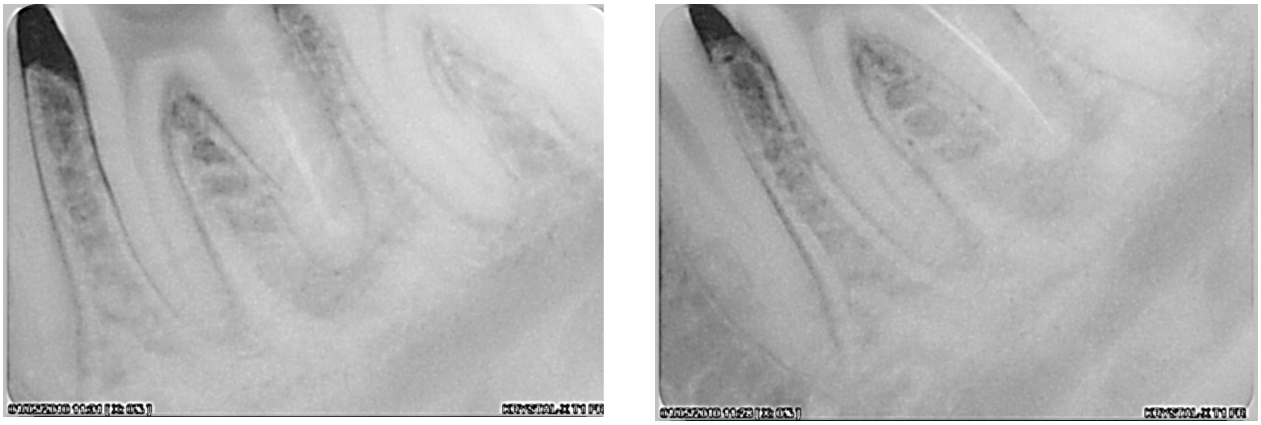

Figure 5: vacuité du canal incriminé

Le cas que nous avons rapporté avait été pris en charge par un confrère depuis un an avant d'être référé au département. L'obturation canalaire avait été faite à une longueur de travail insuffisante à cause de l'existence de la calcification, impénétrable par une méthode classique de mise en forme canalaire, même si le praticien traitant avait procédé à la technique de déminéralisation de Schilder [10].

Conclusion

L'endodontie reste une discipline difficile et exigeante, qui ne pardonne pas l'approximation. Une partie des échecs lors du retraitement endodontique semble ainsi liée à une sous estimation de la complexité du cas avant traitement [11]. Cette étude a montré l'obligation de la formation continue avec l'enseignement clinique de techniques innovantes, simplifiées mais fondées scientifiquement. Parallèlement, les progrès technologiques de ces deux dernières décennies devraient permettre à l'avenir une amélioration de la prise en charge des cas difficiles avec l'acquisition de matériels performants tels que décrits dans notre étude [6, 12].

Références

1. Pashley DH, Liewehr FR. Structure and functions of the dentinpulp complex in Pathways of the pulp ninth edition. Ed. Mosby Elsevier, St Louis, 2006.
2. Andreasen F, Zhijie Y, Thomsen B, Andersen P. Occurrence of pulp canal obliteration after luxation injuries in the permanent dentition. Endod Dent Traumatol. 1987 ; 3 : 103-15.
3. Académie Canadienne d'Endodontie. Les standards 1. pour la pratique de l'endodontie. Août 1998 (révision en 2006). www.caendo.ca/about_cae/standards/standards_french.pdf
4. Torneck C. The clinical significance and management of calcific pulp obliteration. Alpha Omegan 1990; 83 : 50-54. Int 2001 ; 32 : 447-55.
5. Le CMA system 2009 http://www.endo-cma.com/fr/index.htmlGualde N. La réaction inflammatoire, une défense agressive. La Recherche 17 : 622635, 1986.
6. Mallet JP, Deveaux E. Nickel-titane et retraitement endodontique : un nouveau concept d'une instrumentation mécanisée. Clinic 2004;25:353-63
7. Vassallo A. Economie tissulaire et traitement endodontique. Clinic 2005;26:4.
8. Simon S. Retraitement endodontique. La désobturation mécanisée. Clinic 2008; 29:161-7.
9. Ramaroson J, Ralaiarimanana LFE, Rakoto Alson S, Ralison G. Impact de la qualité du traitement endodontique sur la pérennité de la prothèse conjointe. ROSMEL 2011 ; 02 :51-63.
10. Schilder H. Cleaning and shaping the root canal. Journal: Dent Clin North Am 1974, 18(2):269-96
11. Machtou P. Radiographic, evaluation of the prevalence and technical quality of root canal treatment in a French subpopulation. Int Endod J. 2002 ;35(3):229-38.
12. ORSTAVIK D, PITT FORD TR. Essential Endodontology. Prevention and treatment of apical periodontitis. Blackwell Science Ltd, Oxford 410 p., 1998.