

Un cas de tuberculose naso-sinusienne primaire: une entité clinique rare

Primary naso-sinusal tuberculosis: a rare clinical entity

R.M.J. Razafindrakoto *, A.H.N. Rakotoarisoa, N.P. Ramarozatovo,
A.H. Rakotomananjo, T. Rakotonirina, M.P. Randrianandraina

USFR ORL, Hôpital Joseph Ravoahangy Andrianavalona, CHU d'Antananarivo, Madagascar

Résumé

La tuberculose naso-sinusienne primaire est une affection très rare. Nous rapportons le cas d'une femme de 77 ans présentant une obstruction nasale, une épistaxis et des céphalées. Cette patiente était prise en charge au Centre Hospitalier Universitaire d'Antananarivo, Madagascar. La rhinoscopie antérieure révélait une pseudo-tumeur obstruant la cavité nasale gauche. La tomographie du massif facial retrouvait une masse tissulaire dans la cavité nasale et le sinus maxillaire gauches. Le diagnostic de tuberculose naso-sinusienne était établi après les résultats de l'examen anatomopathologique de la pièce biopsique nasale, qui retrouvait des granulomes épithélioïdes avec une nécrose caseuse. L'évolution était favorable sous traitement.

La tuberculose naso-sinusienne doit être évoquée devant une rhinite chronique résistante au traitement habituel. Le diagnostic repose sur l'examen anatomopathologique et l'examen mycobactériologique d'une pièce biopsique de la lésion.

Mots clés: tuberculose, cavité nasale, sinus, Madagascar

Abstract

Primary naso-sinusal tuberculosis is very rare disease. We reported the case of a 77-year-old female patient who presented a left nasal obstruction, headache and epistaxis. This patient was seen in Antananarivo University Hospital Center, Madagascar. Anterior rhinoscopy revealed a pseudo-tumor that obstructed the lumen of the nose. Computed tomography scan detected a large soft-tissue mass that fill the left nasal cavity and the left maxillary sinus. The diagnosis of nasal tuberculosis was established after the results of histopathology of a nasal biopsy which revealed granulomas with caseous necrosis. Follow-up was favourable under treatment.

Nasosinusal tuberculosis has to be evoked in case of a chronic rhinitis resisting to habitual treatment. Diagnosis is based on histopathology and a mycobacteriologic examination of the biopsy of the lesion.

.Keywords: tuberculosis, nasal cavity, sinus, Madagascar

Introduction

La tuberculose naso-sinusienne primaire (TNS) est une infection des cavités nasales et des sinus de la face par *Mycobacterium tuberculosis*. Elle est relativement rare [1-5]. Notre objectif est de rapporter une observation d'une TNS primaire.

Observation

Une femme de 77 ans, commerçante, habitant à Antananarivo, avait été vue en consultation externe

dans le service ORL, pour une obstruction nasale, un écoulement nasal muqueux sanguinolent et une asthénie évoluant depuis 6 mois. Une antibiothérapie par amoxicilline pendant 2 semaines n'a entraîné aucune amélioration. La patiente avait hébergé pendant quelques mois une cousine atteinte de tuberculose pulmonaire un an auparavant. L'examen rhinoscopique antérieur montrait une lésion pseudo-tumorale insérée sur le septum nasal, du côté gauche. Il existait une adéno-pathie sous-mandibulaire gauche, ferme, indolore, mobile, de 6 centimètres de diamètre. L'intradermoréaction à la tuberculine était fortement positive. La sérologie VIH était négative.

La radiographie du thorax était normale. La tomодensitométrie crânio-faciale révélait une image tissulaire dans la cavité nasale et du sinus maxillaire gauche (figure 1).

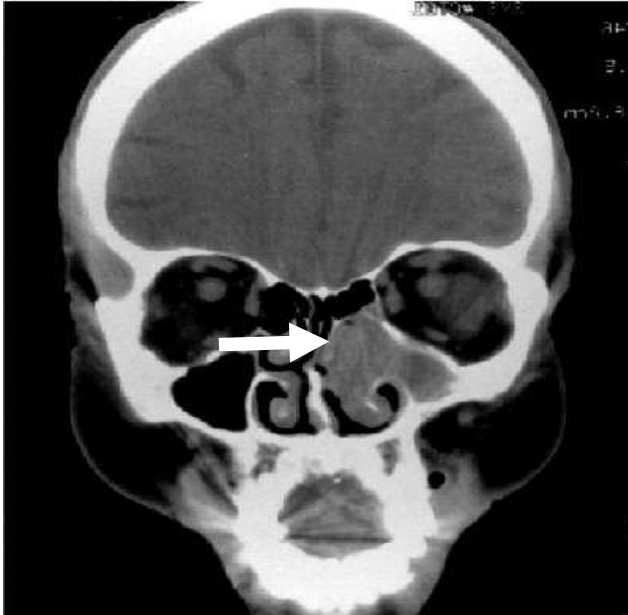


Figure 1. Tomodensitométrie du massif facial en coupe frontale. Une masse occupant la cavité nasale et le sinus maxillaire gauche.

L'examen anatomopathologique d'un prélèvement endonasal montrait des granulomes épithélioïdes avec une nécrose caséeuse. Un traitement antituberculeux associant rifampicine (R), isoniazide (H), pyrazinamide (Z) et ethambutol (E) pendant 2 mois suivi d'une bithérapie HE pendant 6 mois, a été débuté pour une TNS primaire gauche et une adénopathie tuberculeuse sous mandibulaire gauche. La tuméfaction endonasale et l'adénopathie avaient régressé totalement au 4^e mois du traitement. Aucune récurrence n'a été constatée après un an de recul.

Discussion

Très peu de cas de TNS primaire sont rapportés dans la littérature. Hemmaoui et Dimitrios *et al* ont rapporté chacun un cas [1,2]. En Inde, Singh *et al* ont rapporté un cas de tuberculose nasale primaire avec une extension intra-crânienne [3], et Morais *et al* un autre cas de lupus tuberculeux nasal [4]. La rareté de la TNS primaire peut s'expliquer par la grande résistance de la muqueuse pituitaire au *M. tuberculosis* et la richesse de la muqueuse pituitaire en vaisseaux lymphatiques.

La TNS est à évoquer devant une rhinite chronique résistante à une antibiothérapie habituelle [5,6]. Les signes d'appel sont une obstruction nasale, un mouchage mucopurulent, des épistaxis récurrentes associés à une polyadénopathie cervicale [7]. Tel était le cas de notre patiente. Plusieurs formes de tuberculose nasale sont décrites. La forme lupique se caractérise par la présence de lupomes, fines granulations rouges brunâtres, apparaissant après un grattage unguéal se localisant sur le septum nasal, le cornet inférieur ou le plancher de la cavité nasale. Elle est potentiellement destructive. Une perforation septale pourrait en être la conséquence [6,8]. La forme ulcéreuse est à l'origine d'ulcérations naso-sinusiennes. La forme pseudo-tumorale, comme retrouvée chez notre patiente, donne une lésion bourgeonnante septale [6]. Toutes ces formes peuvent se compliquer de lésions scléreuses, rétractiles voire d'une lyse des cartilages nasaux [5,6]. La topographie et l'extension des lésions doivent être évaluées par une échographie, une tomодensitométrie, ou une imagerie par résonance magnétique. L'imagerie par résonance magnétique constitue le meilleur examen pour la visualisation de TNS car les lésions intéressent plutôt les tissus mous que les tissus squelettiques [5]. Le traitement de TNS reste identique à celui de la tuberculose pulmonaire avec une association de R, H, Z et E pendant 2 mois suivi de H, et E pendant 6 mois [8]. La chirurgie n'est indiquée que pour de gros délabrement cutanéomuqueux [6].

Conclusion

La TNS est exceptionnelle. Elle doit être évoquée devant une rhinite chronique résistante aux antibiotiques habituels. Le diagnostic repose sur l'examen anatomopathologique, et l'examen mycobactériologique d'une pièce biopsique de la lésion. Il est important que les cliniciens puissent reconnaître cette pathologie rare pour éviter le retard de diagnostic.

Références

1. Hemmaoui B. La tuberculose nasale primaire: à propos d'un cas. *Rev Laryngol Otol Rhinol* 2007; 128: 193-5.
2. Dimitrios G, Baltouras G, Stavros K, *et al*. Primary nasal tuberculosis: report of a case. *Otol Rhinol Laryngol Nova* 2003; 12: 153-5.
3. Singh AP, Malhotra V, Brar A, *et al*. Primary tuberculosis of nose with intracranial extension: a rare presentation. *Indian J Tuberc* 2010; 57 (4): 220-2.
4. Morais P, Ferreira O, Nogueira A, *et al*. A nodulo-ulcerative lesion on the nose. *Dermatol Online J* 2010; 16 (8): 11.

5. Rakotonirina T. La tuberculose naso-sinusienne: une entité rare. A propos d'un cas. Th Doct Méd Antananarivo, 2009.
6. Ennouri A, Hajri H, Bouzouaa N. Tuberculose des cavités nasales et paranasales. *Encycl Méd Chir ORL* 1991, 20.375 A10, 1-8.
7. Tigoulet F, Fournier V, Caumes E. Formes cliniques de la tuberculose cutanée. *Bull Soc Pathol Exot* 2003; 96: 362-7.
8. Garg A, Wadhera R, Gulati SP et al. Lupus vulgaris of external nose with septal perforation- a rarity in antibiotic era. *Indian J Tuberc* 2010; 57 (3): 157-9.