

Profil épidémio-clinique des adénopathies cervicales chroniques à Antananarivo : à propos de 162 cas

Epidemiological and clinical profiles of chronic cervical lymphadenopathies in Antananarivo: about 162 cases

R.M.J. Razafindrakoto*, A.H.N. Rakotoarisoa, N.P. Ramarozatovo,
A.H. Rakotomananjo, T. Rakotonirina, M.P. Randrianandraina

Service ORL, Hôpital Universitaire Joseph Ravoahangy Andrianavalona, CHU d'Antananarivo, Madagascar

Résumé

Introduction. L'objectif de cette étude est de décrire le profil épidémiologique, clinique, histologique et étiologique, des adénopathies cervicales chroniques (ACC) à Antananarivo, Madagascar.

Méthode. Une étude rétrospective sur les patients présentant une ACC a été menée dans le service ORL de l'Hôpital Universitaire Joseph Ravoahangy Andrianavalona au Centre Hospitalier Universitaire d'Antananarivo du 1^{er} Janvier au 31 Décembre 2007.

Résultats. Au total, 162 patients (4,6% des cas) ayant présenté des adénopathies cervicales chroniques étaient inclus parmi les 3 528 consultants. L'âge moyen était de 20,5 ans et le sex-ratio de 1,1. Les étiologies des ACC étaient la tuberculose (36,42%), les lymphomes malins hodgkiniens ou non hodgkiniens (23,46%), les adénopathies réactionnelles non spécifiques (20,99%) et les métastases (17,28%).

Conclusion. Le diagnostic étiologique des ACC repose essentiellement sur une biopsie ganglionnaire suivie d'un examen histologique. Mais une ponction cytologique à l'aiguille fine peut être une alternative à la biopsie ganglionnaire. La tuberculose reste le premier diagnostic à évoquer à Madagascar.

Mots clés: adénopathie, lymphome, métastase, tuberculose, Madagascar.

Abstract

Introduction. The aim of this study was to determine epidemiological, etiological, clinical, and histological features of chronic cervical lymphadenopathies in Antananarivo, Madagascar.

Methods. We conducted a retrospective study in ENT department of the Antananarivo University Hospital, from January 1st to December 31st, 2007.

Results. Among 3,528 outpatients, there were a total of 162 patients (4.6%) who presented with chronic cervical lymphadenopathies. The mean age was 20.5 years and the sex ratio 1.1. The etiologies underlying chronic cervical lymphadenopathies were tuberculosis (36.42%), Hodgkin or non Hodgkin lymphomas (23.46%), non specific reactional lymphadenopathies (20.99%) and metastatic lymphadenopathies (17.28%).

Conclusion. Diagnosis of chronic cervical lymphadenopathies mainly depends on adenectomy associated with histological examination. However, fine needle aspiration biopsy may replace adenectomy. Tuberculosis is the first diagnosis to be evoked in Madagascar.

Key words: lymphadenopathy, lymphoma, metastasis, tuberculosis, Madagascar.

Introduction

Une adénopathie cervicale chronique (ACC) se définit comme l'augmentation de volume d'un nœud lymphatique du cou depuis plus de trois semaines [1]. Elle constitue un motif fréquent de consultation en ORL.

Elle peut être le témoin d'une affection sévère. Leur diversité étiologique justifie une démarche diagnostique rigoureuse [2,3]. L'objectif de cette étude était de décrire le profil épidémiologique, clinique, histologique et étiologique, des ACC dans le service ORL à Antananarivo, Madagascar.

Matériels et méthodes

Une étude rétrospective transversale et descriptive concernant les patients présentant une ACC a été menée du 01 Janvier au 31 Décembre 2007 dans le service ORL de l'Hôpital Universitaire Joseph Ravoahangy Andrianavalona du Centre Hospitalier Universitaire d'Antananarivo. Les dossiers des malades vus en consultations externes ou hospitalisés permettaient de recueillir les caractéristiques socio-démographiques, les cliniques et paracliniques. Seuls les patients avec des dossiers complets et ayant bénéficié d'un examen anatomo-pathologique étaient inclus. Étaient exclus les patients présentant des adénopathies qui évoluaient depuis moins de trois semaines. Les paramètres étudiés étaient l'âge, le genre, les signes cliniques et paracliniques.

Résultats

Durant la période d'étude, 3 528 malades avaient consulté au service ORL du CHU d'Antananarivo. Cent quatre-vingt-treize d'entre eux avaient une ou plusieurs ACC. Étaient inclus 162 patients (4,6% des cas) ayant bénéficié d'un examen anatomopathologique et ayant des dossiers complets. L'âge moyen était de 20,5 ans et le sex-ratio de 1,1. Les caractéristiques cliniques des ACC en fonction de leurs étiologies sont précisées dans le tableau 1.

L'hémogramme objectivait une hyperleucocytose à polynucléaires neutrophiles chez 60%, une hyperlymphocytose chez 5% et une hyperéosinophilie chez 12% des patients. Tous les patients avaient une sérologie VIH négative. Les étiologies des ACC étaient la tuberculose (36,42%), les lymphomes (23,06%), les adénopathies réactionnelles non spécifiques (20,99%) et les adénopathies métastatiques (17,28%) (tableau 2).

Tableau 2. Etiologies des 162 cas d'adénopathies cervicales chroniques (ACC).

Etiologies des ACC	n	%
Adénopathies tuberculeuses	59	36,42
Adénopathies réactionnelles non spécifiques	34	20,99
Lymphomes malins non hodgkiniens	30	18,52
Adénopathies métastatiques	28	17,28
Lymphomes malins hodgkiniens	8	4,94
Lymphomes de Burkitt	3	1,85
Total	162	100

Tableau 1. Caractéristiques cliniques selon les étiologies retrouvées des 162 cas d'adénopathies cervicales chroniques (ACC).

Caractères cliniques des ACC	Étiologies				
	Tuberculose n= 59 (%)	Réactionnelle non spécifique n=34 (%)	Lymphome malin non hodgkinien n=30 (%)	Métastases n=28 (%)	Lymphome malin hodgkinien n=8 (%)
Uniques	8 (13,6)	26 (76,5)	26 (86,7)	15 (53,6)	8 (100)
Unilatérales	28 (47,5)	26 (76,5)	23 (76,7)	15(53,6)	0 (0)
Taille < 3 cm	30 (50,8)	22 (64,7)	3 (10)	0 (0)	3 (37,5)
Sensibles	18 (30,5)	7 (20,6)	1 (3,3)	6 (21,4)	0 (0)
Fistules cutanées	20 (33,9)	2 (5,9)	0 (0)	3 (10,7)	0 (0)
Mobiles	51(86,4)	30 (88,2)	22(73,3)	11 (39,3)	6 (75)

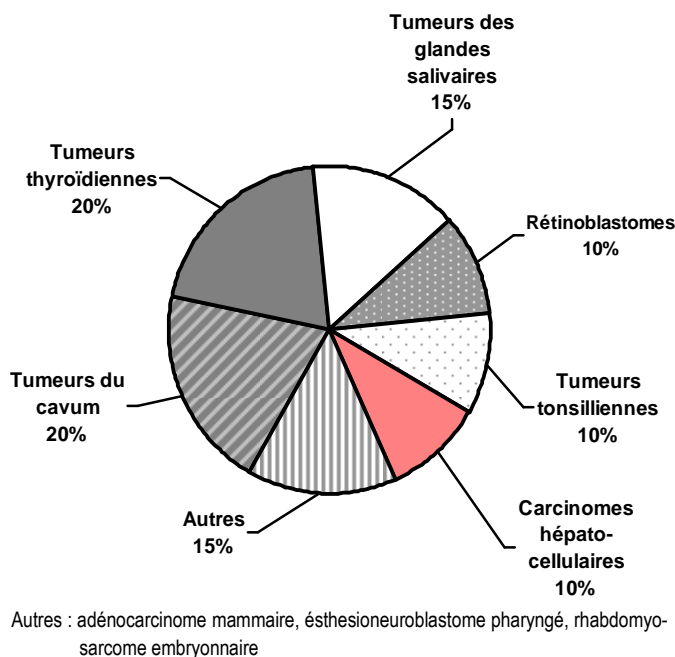


Figure 1. Les tumeurs primitives des 28 cas de métastases d'adénopathies cervicales chroniques (ACC).

Dans les ACC métastatiques, les tumeurs primitives étaient d'origine glandes salivaires, tonsillienne, thyroïdienne et nasopharyngée (figure 1).

Discussion

Ndongo *et al* [2] ont retrouvé des ACC avec un âge moyen plus élevé de 34 ans. Leur étude a été menée dans un service de Médecine Interne qui pourrait expliquer cette différence. L'âge de survenue des pathologies les plus fréquemment responsables d'adénopathies cervicales est en général bas. La maladie de Hodgkin survient habituellement entre 20 et 30 ans [1,3]. La tuberculose ganglionnaire survient en majorité chez l'adolescent et l'adulte jeune [2,4]. Aucune différence n'était constatée dans le genre dans notre série, rejoignant les constatations de Polonowski et de Ndongo *et al* [2, 4].

Les ACC tuberculeuses étaient les plus fréquemment rencontrés dans notre étude. La tuberculose reste endémique à Madagascar, comme dans d'autres pays en développement, tels le Mali, le Bénin ou le Sénégal [2,5,6]. Rakotoarilala a rapporté que la tuberculose ganglionnaire représentait 19,64% des cas de tuberculose extra-pulmonaire à Madagascar [1]. Ce sont des adénopathies de consistance ferme qui s'étaient évoluées vers un ramollissement et une fistulisation à la peau. La fistulisation est un élément clinique

d'orientation de valeur et témoigne d'une évolution chronique négligée [5].

Les lymphomes malins, hodgkiniens ou non, étaient la deuxième cause des ACC dans notre étude. Elles étaient plus souvent uniques et unilatérales. Cela peut être dû au fait qu'une adénopathie cervicale constitue un signe assez inquiétant pour les Malgaches qui les pressent à venir voir rapidement un médecin, avant que n'apparaisse une polyadénopathie ou une bilatéralisation des lésions. Les lymphomes sont en effet responsables de macroadénopathies, volontiers bilatérales et asymétriques [2,7]. Nous avons retrouvé trois lymphomes de Burkitt. Il s'agit d'une pathologie retrouvée principalement en Afrique tropicale et peut être à l'origine de volumineuses tuméfactions cervicales [8]. Un cancer nasopharyngé se retrouvait chez quatre de nos patients. Dans les cancers du cavum, les ACC s'expliqueraient par la richesse lymphatique du nasopharynx [1]. Les tumeurs du nasopharynx ne sont pas exceptionnelles à Madagascar. Tatafasa place Madagascar dans la zone géographique de risque intermédiaire de cette pathologie (8-12 cas pour 100 000 habitants et par an), loin derrière la Chine ou le Maghreb (jusqu'à 80 cas pour 100 000 habitants et par an) [9]. Le cancer du cavum donne des ACC siégeant souvent dans la région sous-angulo-mandibulaire. Les ACC révèlent les tumeurs du cavum dans 60-80% des cas [9]. Les ACC métastatiques se retrouvent particulièrement chez un homme alcool-tabagique aux alentours de la cinquantaine [1]. Dans la spécialité ORL, la tumeur primitive se localise au niveau des tonsilles, du plancher buccal, du pharyngo-larynx, du cavum, de la langue ou de la glande thyroïde [1]. Dans notre série, la tumeur primitive était plus souvent tonsillienne, rhinopharyngée, salivaire et thyroïdienne. Les ACC métastatiques se reconnaissent cliniquement par leur durété, leur fixité par rapport aux plans superficiels et profonds et par leur allure rapidement évolutive [1]. Des ACC peuvent faire dévoiler un carcinome thyroïdien [10]. Dans ce cas, des nodules thyroïdiens se retrouvent à l'imagerie, avec parfois des microcalcifications. Le traitement est alors la thyroïdectomie totale associée à un curage ganglionnaire bilatéral, complétée par une irathérapie [11]. Les tumeurs tonsilliennes, même de petit volume, peuvent donner de grosses ACC (« petite tumeur, gros ganglions ») [1]. Il ne faut pas méconnaître qu'une ACC sus-claviculaire gauche (ganglion de Troisier) est parfois due à une tumeur primitive digestive [1].

Les ACC réactionnelles non spécifiques représentaient 20,99% des étiologies des ACC dans notre étude.

de. L'immunohistochimie n'existe pas à Madagascar. Cet examen permet un typage lymphocytaire. Ce qui aurait permis d'éviter de méconnaître un éventuel lymphome ou d'autres étiologies possibles. Il constitue la principale limite de notre étude. Il y a aussi l'absence de la culture mycobactériologique pour les cas de tuberculose.

La biopsie ganglionnaire cervicale constitue le dernier temps diagnostique et le premier temps thérapeutique [12]. Ndongo *et al* la préfèrent à la ponction cytologique qui requiert un cytologiste averti [2]. Annam *et al* avaient pratiqué, notamment chez l'enfant, la ponction cytologique à l'aiguille fine sur 324 patients avec une fiabilité de 96,43% [13]. Ces chiffres sont similaires à ceux de la biopsie ganglionnaire classique. La ponction cytologique comporte cependant certains avantages: aisée à pratiquer, pouvant être guidée par une échographie cervicale, ne donnant pas de cicatrice cutanée. La ponction cytologique permettrait d'obtenir des résultats similaires à la biopsie ganglionnaire mais de façon moins invasive et de réduire ainsi les coûts de la prise en charge des ACC.

Conclusion

Devant une ACC, la tuberculose, les lymphomes et les néoplasies loco-régionales sont les principales étiologies auxquelles il faudra penser. Lorsque les autres examens complémentaires à visée étiologique ne sont pas contributifs, la biopsie ganglionnaire constitue la seule clé du diagnostic. La fréquence des adénopathies réactionnelles non spécifiques justifie l'importance de l'examen immunohistochimique qui devrait être

disponible à Madagascar.

Références

1. Rakotoarilala M. Etiologies des adénopathies cervicales chroniques vues au CHUA-HJRA en 2007. A propos de 162 cas. Thèse de Médecine. Antananarivo. 2009; n°7864: 54p.
2. Ndongo S, Ndiaye FS, Vickola JA, *et al.* Profil étiologique des adénopathies cervicales en Médecine Interne: étude de 66 observations à Dakar (Sénégal). *Méd Trop* 2008; 68: 523-7.
3. Rajohson MF. Biopsies des adénopathies cervicales vues au laboratoire d'anatomie pathologique de l'HJRA: les principales indications et aspects histologiques. Thèse de Médecine. Antananarivo. 2001; n°5727: 56p.
4. Polonowski JM. Les adénopathies cervicales infectieuses. *Clin Pédi* 1998; 29: 419-30.
5. Kinde-Gazard D, Anagonou YS, Gninafon M, *et al.* Les adénopathies cervicales d'origine tuberculeuse: aspects épidémiologique, diagnostique et thérapeutique au Centre National Hospitalier de Pneumophtisiologie de Cotonou. *Méd Afr Noire* 1997; 44 (2): 90-4.
6. Diallo D, Ouattara A, Traore HA, *et al.* Etiologies actuelles des adénopathies en Médecine Interne au Mali. *Méd Afr Noire* 2004; 8 : 23-8.
7. Zeharia A, Eidlitz-Markus T, Haimi-Cohen Y, *et al.* Management of nontuberculous mycobacteria-induced cervical lymphadenitis with observation alone. *Ped Infect Dis J* 2008; 27(10): 920-2.
8. Dave S. Molecular diagnoses of Burkitt's lymphoma. *NEJM* 2006; 54: 431-42.
9. Tatafasa S. Le cancer du cavum. A propos de cinq observations vues au service Oncologie du CHUA-HJRA. Thèse Médecine. Antananarivo. 2009; n°7836: 60p.
10. Garrel R, Tripodi C, Cartier C, *et al.* Cervical lymphadenopathies signaling thyroid microcarcinoma. Case study and review of the literature. *Eur Ann Otorhinolaryngol Head Neck Dis* 2011; 128: 16-9.
11. Zanaret M, Jaris J. Evidements ganglionnaires cervicaux. *Encycl Méd Chir, Tête et Cou.* Elsevier, Paris. 2005: 3p.
12. Ndjolo A, Nouedoui C, Njock G, *et al.* Les adénopathies cervicales malignes sans primitif connu en consultation ORL. A propos d'une série de 30 cas observés à Yaoundé, Cameroun. *Méd Afr Noire* 2002; 49: 99-103.
13. Annam V, Kulkarni MH, Puranik RB. Clinicopathologic profile of significant cervical lymphadenopathy in children aged 1-12 years. *Acta Cytol* 2009; 53(2): 174-8.