Rev. méd. Madag. 2011;1(2):36-37

La Revue Médicale de Madagascar

Image radiologique

Une complication rare de la péricardocentèse échoguidée

A rare complication of echography-guide pericardiocentesis

E.W. Pefura Yone (1,2)*, C. Kuaban (1,2)

(1) Service de Pneumologie, Hôpital Jamot de Yaoundé, Cameroun

(2) Département de Médecine interne et spécialités, Faculté de Médecine et des Sciences Biomédicales Université de Yaoundé I, Cameroun

Un homme de 31 ans, VIH-1 séropositif a été transféré dans le service de Pneumologie pour une tuberculose pulmonaire bacillifère associée à une péricardite tuberculeuse. Il avait bénéficié d'une ponction péricardique exploratrice et évacuatrice échoguidée par voie apicale, ramenant 800 mL de liquide péricardique. A l'arrivée dans le service, les paramètres hémodynamiques étaient stables et il n'avait pas de signes d'insuffisance cardiaque droite. Le taux de lymphocytes T CD4 était à 296 /mm^3. Le liquide péricardique était jaune citrin, exsudatif et lymphocytaire. L'échocardiographie réalisée avant la ponction avait objectivé un épanchement péricardique circonférentiel de grande abondance, fibrineux et cloisonné, sans signes de tamponnade. Des radiographies du thorax de face ont été faites avant (Fig. 1) et après (Fig. 2) la ponction péricardique.

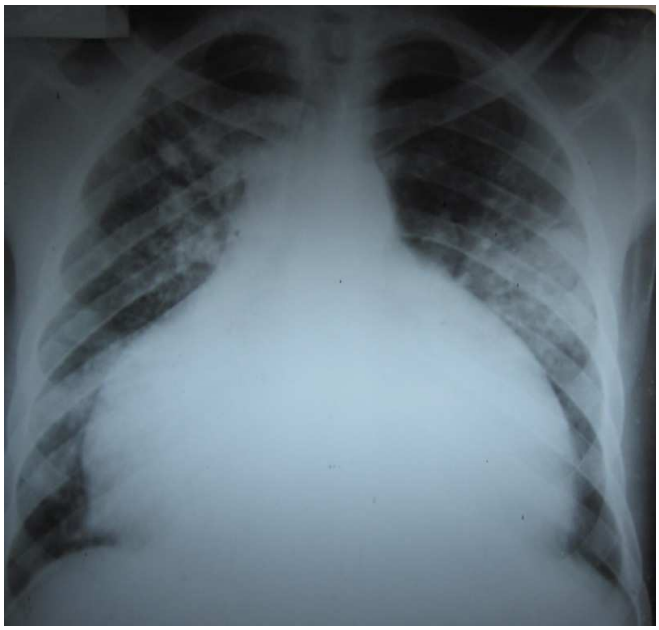

Figure 1. Radiographie du thorax avant la ponction péricardique. Cœur en calebasse en rapport avec un épanchement péricardique abondant, infiltrats tuberculeux bilatéraux .

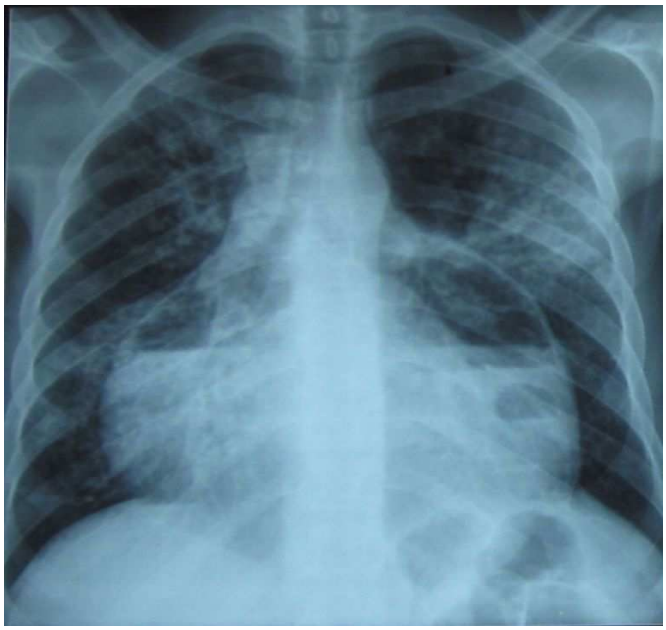

Figure 2. Radiographie du thorax après la ponction péricardique. Hydropneumopéricarde avec un niveau hydroaérique

* Auteur correspondant: E. W. Pefura Yone (pefura2002@yahoo.fr)

ISSN 2222-792X / African Index Medicus

Son traitement antituberculeux a été poursuivi pour une durée totale de 6 mois. La radiographie du thorax réalisée après deux mois (Fig. 3) de suivi avait montré une disparition du pneumopéricarde. L'échocardiographie réalisée après 2 mois d'antituberculeux ne montrait qu'un décollement péricardique minime.

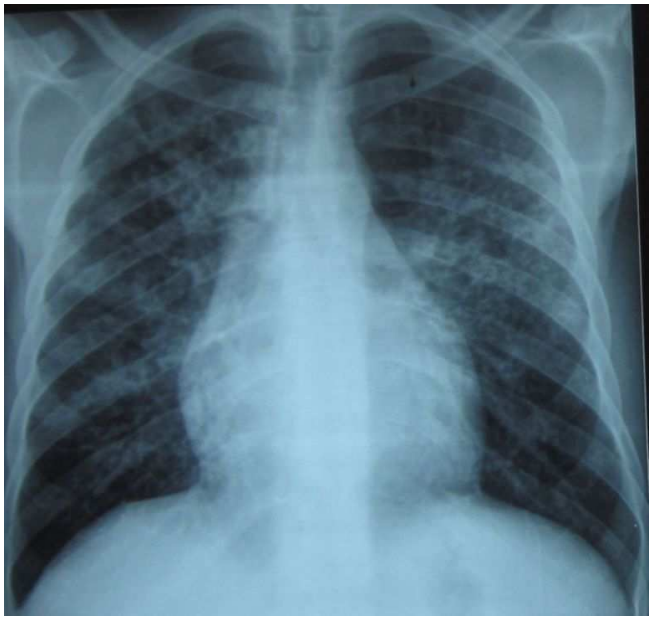

Figure 3. Radiographie du thorax après 2 mois de suivi. Disparition du pneumopéricarde .

Le pneumopéricarde iatrogénique post-péricardocentèse est une complication rare de la ponction péricardique échoguidée [1,2]. La radiographie du thorax présentée sur la figure 2 montre un hydropneumopéricarde avec des niveaux hydroaériques intrapéricardiques. L'air intrapéricardique surmontant la silhouette cardiaque et ne dépassant pas la ligne de réflexion de l'aorte et des artères pulmonaires permet de faire le diagnostic de pneumopéricarde. Le pneumopéricarde post-péricardocentèse est du à une communication pleuro-péricardique directe lors de la ponction péricardique. En l'absence de signes d'instabilité hémodynamique, notre patient n'avait bénéficié d'aucun geste supplémentaire d'évacuation péricardique. D'ailleurs, l'évolution peut être spontanément favorable [3,4].

Références

1. Mullens W, Dupont M, De Raedt H. Pneumopericardium after pericardiocentesis. *Int J Cardiol* 2007; 118: e57.
2. Varol E, Ozaydin M, Ağçal C. Iatrogenic pneumopericardium. *Anadolu Kardiyol Derg* 2006; 6: 298.
3. Levin S, Maldonado I, Rehm C, *et al*. Cardiac tamponade without pericardial effusion after blunt chest trauma. *Am Heart J* 1996; 131: 198-200.
4. Rakotoarivelo RA, Razafimahefa SH, Ramanalimanana P, *et al*. Large uncomplicated hydropneumopericardium. *SA J Radiol* 2010; 14(1): 19.