Rev. méd. Madag. 2011;1(2):30-32

La Revue Médicale de Madagascar

Cas clinique

Tuberculose multifocale révélée par un syndrome de détresse respiratoire aigue

Multifocal tuberculosis revealed by an acute respiratory distress syndrome

J.L. Rakotoson (1)*, K. Ravahatra (1), R.L. Andrianasolo (2), J.R. Rakotomizao (2), N. Razafindramaro (1), J. Rajaoarifetra (1), A.C.F. Andrianarisoa (1)

(1) Service de Pneumologie, Hôpital Joseph Raseta Befelatanana, CHU d'Antananarivo, Antananarivo, Madagascar.

(2) Service des Maladies Infectieuses, Hôpital Joseph Raseta Befelatanana, CHU d'Antananarivo, Antananarivo, Madagascar.

Résumé

La tuberculose sévit toujours sous un mode endémique dans les pays en voie de développement notamment à Madagascar. Les formes multifocales surviennent habituellement chez des sujets immunodéprimés mais elles peuvent également toucher des sujets immunocompétents. Son aspect multiple est souvent trompeur pouvant égarer le diagnostic. Les auteurs rapportaient un cas d'une jeune fille de 17 ans, immunocompétente qui présentait une tuberculose multifocale associant une tuberculose scrofuloderme et une miliaire dans un contexte de détresse respiratoire aigue, évoluant favorablement sous traitement. Cette forme grave de la tuberculose peut mettre en jeu le pronostic vital immédiat et nécessite un diagnostic précoce et une prise en charge urgente.

Mots clés: *scrofuloderme, miliaire tuberculeuse, détresse respiratoire aigue, tuberculose cutanée, tuberculose ganglionnaire*

Abstract

Tuberculosis always prevails under an endemic mode in developing country like Madagascar. The multifocal form usually occurs in immunodeficient patient. It can also occur in immunocompetent patient. Its multiple features are often misleading and are being able to mislay the diagnosis. The authors reported a case of a 17 year old female immunocompetent patient, which presented with multifocal tuberculosis associating tuberculosis scrofuloderma and miliary in an acute respiratory distress context, evolving favorably under treatment. This serious form of tuberculosis requires an early diagnosis and an urgent management.

Keywords: *scrofuloderma, miliary tuberculosis, respiratory distress acute, cutaneous tuberculosis, lymph node tuberculosis*

Introduction

La tuberculose multifocale, définie par l'atteinte de deux sites extra-pulmonaires associée ou non à une atteinte pulmonaire est rare. Son aspect multiple est souvent trompeur pouvant égarer le diagnostic. La tuberculose multifocale est grave et responsable d'une mortalité de 16 à 25% des cas. Elle est surtout l'apanage des sujets immunodéprimés. Les auteurs rapportaient une observation d'une tuberculose multifocale découverte à l'occasion d'un syndrome de détresse respiratoire aigue.

Observation

Une patiente âgée de 17 ans, sans antécédent particulier était hospitalisée pour un amaigrissement de 10 kg en 3 mois associé à des lésions cutanées et des tuméfactions cervicales dans un contexte de détresse respiratoire aigue. L'examen clinique montrait une fièvre à 39℃, un poids de 40 kg, une taille de 165 cm (indice de masse corporelle à 14,69 kg/m^2), une fréquence cardiaque à 120 battements par minute, une fréquence respiratoire à 39 cycles par minute, une pression artérielle à 110 mmHg/ 80 mmHg, une satura-

* Auteur correspondant: J.L. Rakotoson (jrakotoson@yahoo.fr)

ISSN 2222-792X / African Index Medicus

tion pulsée en oxygène (SpO_2) à 72%, une anorexie, une asthénie et une aménorrhée secondaire depuis 2 mois. L'examen de la région cervicale et sus claviculaire montrait des lésions cutanées maculo-papuleuses laissant couler en son centre une sécrétion blanchâtre visqueuse (Figure 1). Ces lésions se développent au dessus d'une tuméfaction molle, douloureuse à la palpation, sus claviculaire et sus sternale correspondant à des adénopathies, de 50 mm de diamètre environ. On notait également la présence de multiples adénopathies retro, sous-mandibulaires bilatérales mesurant environ 30 mm de grand axe, fixes par rapport au plan profond et superficiel. Ces lésions limitaient la rotation et les mouvements du cou à cause de la douleur. Le fond d'œil était normal. Le reste de l'examen était sans particularité.

Figure 1. Lésions cutanées maculo-papuleuses laissant couler en son centre une sécrétion blanchâtre visqueuse.

Biologiquement, elle avait une anémie inflammatoire (taux d'hémoglobine à 80 grammes par décilitre, vitesse de sédimentation des hématies accélérée à 120 mm, protéine C réactive élevé à 90 milligramme par litre, férritinémie élevée à 300 microgramme par litre) et un bilan hépatique normal. La gazométrie artérielle en air ambiant montrait une hypoxémie ($Pa0_2$ à 79 mmHg) et une normocapnie ($PaC0_2$ à 35 mmHg). La recherche de bacille acido-alcoolo-résistant dans les expectorations était négative à l'examen direct et après la culture. La sérologie VIH était négative. La radiographie du thorax montrait des micronodules disséminés, régulièrement repartis au niveau des deux champs pulmonaires compatible avec une image de miliaire (Figure 2). La biopsie d'un ganglion retro-cervical droit et d'une lésion cutanée montraient des lésions épithélioïdes et giganto-cellulaires associées à une nécrose caséeuse compatible avec une tuberculose cutanéo-ganglionnaire ou scrofuloderme. L'échographie abdominale était normale. La malade a été mise sous oxygénothérapie (3 à 6 litres par minute aux lunettes) permettant d'obtenir une $Sp0_2$ supérieure à 93%, une corticothérapie par voie intraveineuse (un milligramme par kilo par jour de prednisone) puis per os durant 4 semaines, un traitement antituberculeux selon le programme national tuberculose associant 2 mois de phase d'attaque associant isoniazide (200 mg par jour), rifampicine (400 mg par jour), ethambutol (800 mg par jour), pyrazinamide (1000 mg par jour) suivi de 6 mois de phase d'entretien faite d'isoniazide (200 mg par jour) et d'ethambutol (800 mg par jour). L'évolution sous traitement était favorable avec amélioration de l'état général, et une bonne cicatrisation des lésions.

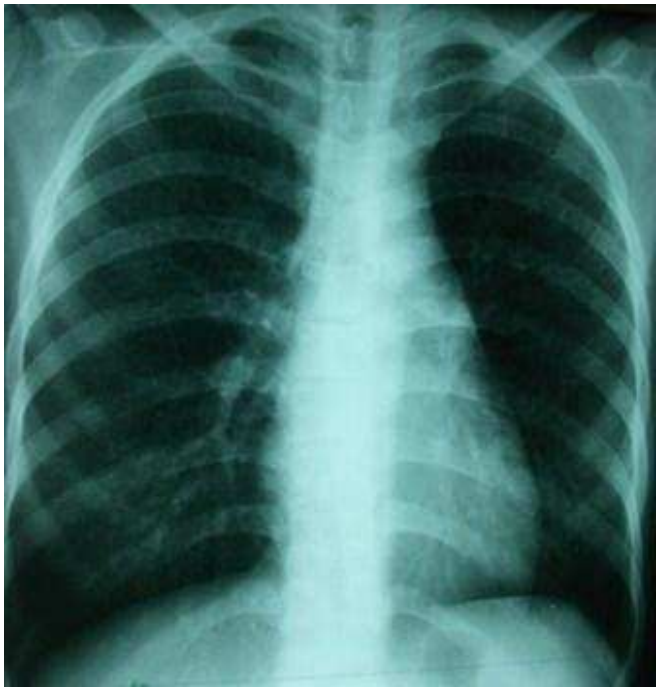

Figure 2. Radiographie du thorax. Opacités micronodulaires diffus régulièrement reparties au niveau des deux champs pulmonaires évocatrices d'une miliaire tuberculeuse.

Discussion

Les atteintes diffuses ou multifocales de la tuberculose représentent 9 à 10% des cas et surviennent le plus souvent chez les patients immunodéprimés surtout atteints du VIH [1,2]. La mortalité est estimée entre 16 et 25% [1]. La particularité de notre cas tient à la survenue d'une tuberculose multifocale associant une tuberculose scrofuloderme et une miliaire dans un

contexte de détresse respiratoire aigue chez une malade immunocompétente. La prévalence de la tuberculose cutanée varie selon la région du globe. Une étude effectuée à Dakar par Assane [3] sur 151 cas de tuberculose cutanée montrait une prévalence élevée de scrofuloderme à 84,7%, et à 92% selon Privat [4] dans son étude sur 14 cas de tuberculose cutanée. Habituellement, les symptômes de la tuberculose s'installent de façon progressive, et son apparition dans un contexte de détresse respiratoire aigue est rare sauf dans le cadre d'une miliaire tuberculeuse qui était hypoxémiante chez notre malade, rendant difficile la prise en charge. Le délai diagnostique moyen était de 80 jours ± 77 (médiane à 58 jours) [1] comme chez notre malade. Sur le plan diagnostique, la miliaire tuberculeuse ne fait pas de doute sur la radiographie pulmonaire. La biopsie ganglionnaire et cutanée reste la méthode de choix pour affirmer une scrofuloderme. Le diagnostic est obtenu à partir des examens anatomopathologiques des prélèvements pour la tuberculose extrapulmonaire, tandis qu'il est bactériologique dans les formes bacillifères [5,6]. Mac Andrew, *et al* [7] rapportaient un cas de tuberculose multifocale associant miliaire et lésions buccales tuberculeuses. Selon les même auteurs, ces lésions précédent la miliaire et l'inoculation de la cavité buccale se fait de façon directe par contigüité mais non pas par dissémination hématogène qui est rare [7]. L'atteinte cutanée s'effectue par contigüité à partir d'un foyer primitif ganglionnaire en cas de scrofuloderme [3]. La topographie est limitée en une seule aire ganglionnaire, dans la majorité de cas cervicale, sus claviculaire ou inguinale (57,42%) [3]. Notre malade avait une atteinte ganglionnaire cervicale et sus claviculaire. La recherche d'autres localisations tuberculeuses est une étape nécessaire puisque près de la moitié des sujets présentent d'autres sites d'atteinte tuberculeuse [6]. L'association à une miliaire tuberculeuse qui constitue à elle seule une forme grave conditionne le pronostic vital du malade. Dans cette situation, un diagnostic précoce et un traitement d'urgence s'imposent. Le traitement repose surtout sur la polychimiothérapie antituberculeuse dont la durée moyenne varie selon les auteurs. Elle est de 9 mois selon Chen [8] et de 13,5 mois selon Maâlej [9]. Le traitement d'une tuberculose multifocale, en particulier l'association d'une miliaire et un scrofuloderme, ne figure pas sur la recommandation du programme national tuberculose à Madagascar ; mais l'utilisation du schéma classique de huit mois était bénéfique dans notre cas.

Conclusion

Notre cas illustre une manifestation aigue et grave d'une tuberculose multifocale, associant une scrofuloderme et une miliaire, qui peut mettre en jeu le pronostic vital en dehors de toute immunodépression. La précocité du diagnostic et de la prise en charge conditionne le pronostic de cette affection.

Références

1. Denis-Delpiereen N, Merriend D, Billaud E, *et al*. Tuberculose multifocale : à propos de 49 cas. *Patho Biol* 1998; 46: 375-9.
2. El Ouazzani H, Bouchentouf R, Rguibi M, *et al*. La tuberculose multifocale. *Rev Pneumol Clin* 2002; 58: 39-42.
3. Assane K, Oumou NS, Mohamed C, *et al*. Cutaneous tuberculosis in Dakar: 151 cases report. *Mali Medical* 2010; 25(1): 14- 7.
4. Privat Y, Faye I, Bellossi A, *et al*. A propos de la tuberculose cutanée au Sénégal: présentation de 14 nouveaux cas. *Bull Soc Med Afr Noire* 1976; 12(3): 640- 4.
5. Miltgen J, Algayres J-P, Laborde J-P, *et al*. La tuberculose ganglionnaire en médecine interne : quatre observations. *Sem Hop Paris G8* 1992; 43-44: 1498-503.
6. Trombati N, Afif H, El Farouki Z, *et al*. La tuberculose pariétale thoracique en dehors de l'immunodépression par le virus de l'immunodéficience humaine. *Rev Mal Respir* 2001; 18: 301- 4.
7. Mac Andrew PG, Adekeye E0, Ajdukiewic AB. Miliary tuberculosis presenting with multifocal oral lesions. *BMJ* 1976; 29: 44.
8. Chen CH, Shih JF, Wang S, *et al*. Tuberculous subcutaneous abscess: an analysis of seven cases. *Tub Lung Dis* 1996; 77: 184-7.
9. Maâlej S, Greb D, Bourguiba M, *et al*. La tuberculose multifocale. *Rev Mal Respir* 2006; 23(HS1): 48.