

HÉMATOME PÉRINÉO-VULVAIRE CHEZ UNE MULTIPARE AYANT ACCOUCHE À DOMICILE : PREMIER CAS OBSERVÉ À FIANARANTSOA
PERINEO-VULVAR HEMATOMA OBSERVED IN MULTIPARA WOMEN DELIVERED AT HOME : FIRST CASE OBSERVED IN FIANARANTSOA

RAKOTMAHENINA H¹, ANDRIANAMPY HA¹, RANDRIAMAHAVONJY R²,
ANDRIANAMPANALINARIVO HR³

- ¹: Service Maternité, CHU Fianarantsoa
²: Service Maternité, CENHOSOA,
³: CHU Gynécologie-Obstétrique de Befelatanana

RESUME

Le sein surnuméraire est une anomalie de développement du sein par excès de nombre, liée à la persistance des structures vestigiales. Nous rapportons 08 cas de sein surnuméraire colligés à l'UPFR d'Anatomie et Cytologie Pathologiques sur une période de 4 ans. Les patients sont tous de sexe féminin avec un âge moyen de 32 ans et des extrêmes de 15 à 51 ans. La circonstance de découverte a été la présence de tuméfaction de localisation axillaire dans 6 cas et thoracique dans un cas. Le diagnostic évoqué par les cliniciens a été une adénopathie ou un lipome. Le diagnostic de sein surnuméraire est posé après examen histologique sur des pièces d'exérèse de ces tuméfactions. Aucun cas de cancer n'a été observé.

Mots clés : Crêtes mammaires, sein surnuméraire, pathologies mammaires.

SUMMARY

Supernumerary breast is abnormal breast development by excess number linked to the persistence of vestigial structures. We report 08 cases of supernumerary breast collected in UPFR of Anatomy and Cytology over a 4 year period. The patients are female with an average age of 32 and extremes of 15-51 years. The fact of discovery was the presence of swelling axillary localization in 6 cases and chest in one case. The diagnosis referred by clinicians was lymphadenopathy or a lipoma. The diagnosis of supernumerary breast is placed on histologic examination after excision of parts of these swellings. No case of cancer was observed.

Keywords: breast peaks, supernumerary breast, breast disease.

INTRODUCTION

L'hématome puerpéral ou thrombus vulvo-périnéal ou encore hématome péri génital est une des causes de l'hémorragie du post-partum. Sa définition est floue et sa prise en charge reste encore non codifiée [1,2]. Dans sa forme grave on peut avoir un hématome pelvien qui est rétro péritonéal [2].

Nous présentons un cas clinique, premier cas observé depuis cinq ans, d'un hématome périnéal à l'issue d'un accouchement à domicile assistée par une tradi-praticienne chez une parturiente ayant accouché à domicile et référée au CHU Tambohobe Fianarantsoa dans le cadre d'une hémorragie du post-partum.

MATERIELS ET METHODE

Il s'agit d'une femme âgée de 35 ans, G6P5, référée au CHU pour une tuméfaction pelvienne du postpartum immédiat avec une hémorragie génitale après accouchement à domicile réalisé par une tradipraticienne d'un bébé vivant et apparemment normal, pesant 3500g. A son arrivée à l'hôpital, elle présentait une hémorragie génitale modérée mais associée à une altération de l'état général importante. On notait une pâleur importante, une pression artérielle à 94/45mmHg et une fréquence cardiaque de 106/mn. A l'examen physique, on observait une asymétrie nette (fig 1) de la vulve avec tuméfaction importante du coté gauche. On observait lors de l'examen sous-valve une lésion traumatique du vagin, mesurant 5cm environ (fig 2). C'était une déchirure complète et hémorragique, à l'origine de l'hématome périnéo-vulvaire. Le saignement est a priori d'origine artérielle du fait de la rapidité de l'installation ainsi que son aspect rouge. Le globe utérin était bien formé, bien tonique. On n'avait pas son taux d'hémoglobine ni sa créatininémie à l'entrée. Une intervention sous anesthésie générale a été pratiquée au bloc opératoire. Plus de 500ml de caillot était extériorisé. On ne pouvait pas avoir la certitude quant au niveau supérieur de l'hématome mais la tuméfaction périnéale ne disparaissait pas après l'évacuation de l'hématome. Un drain a été mis en place et le vagin

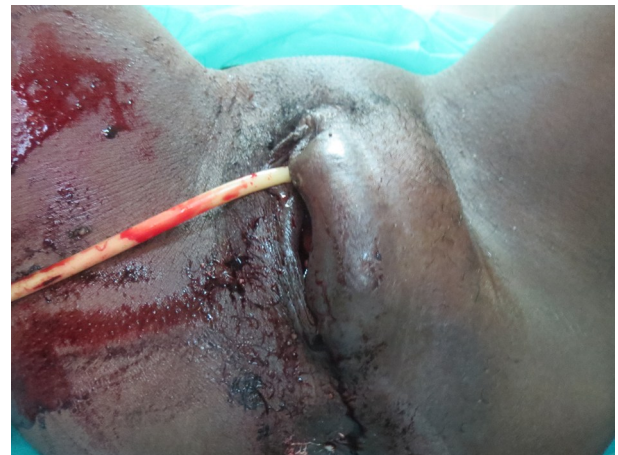

Figure 1: Asymétrie de la vulve vue de face
Vulva asymetria (front view)

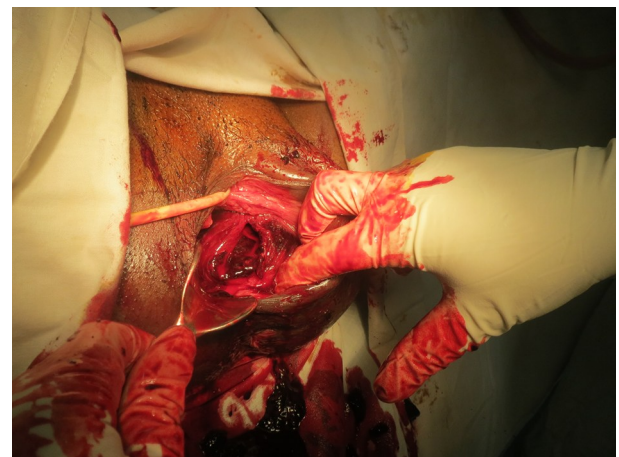


Figure 2: Lésion complète de la paroi vaginale par l'hématome
Total lesion of the vagina wall by hematome

Correspondance: Docteur Hajajnrina Rakotomahenina
Service Maternité CHU Tambohobe Fianarantsoa
E-mail: rakotomaheninahj@gmail.com

était suturé par un surjet simple en un seul plan. L'hémorragie s'était arrêtée après la suture. La patiente a reçu une antibio-prophylaxie par ampicilline 2g et métronidazole 500mg. Elle avait reçu une transfusion de trois poches de sang iso-groupe et iso-Rhésus.

Les suites opératoires étaient simples. Le drain était enlevé à J3 et la patiente sortait à J4 alors qu'elle avait encore une petite tuméfaction modérée et encore douloureux à la palpation.

DISCUSSION

Dans notre service, la mesure de l'incidence est impossible du fait du taux assez bas de l'accouchement réalisé dans une formation sanitaire et l'absence de bonne tenue de dossier médical. Au niveau hospitalier, depuis janvier 2010, il s'agit du seul cas observé et enregistré sur environ 8500 accouchements. Dans la littérature, le thrombus vulvo-périnéal est une complication rare de l'accouchement. Son incidence est très variable allant de 1/600 à 1/1000 accouchements [1-3]. Notre cas concerne une femme multipare, alors que dans la littérature il s'agit le plus souvent d'une primipare. A côté de cette primiparité, l'extraction instrumentale, l'épisiotomie, l'anesthésie pudendale, l'HTA chronique, la prééclampsie constituent les principaux facteurs de risque de thrombus périnéo-vulvaire [3,4]. Sabban et al ont également rapporté un cas chez une deuxième pare [5]. La survenue de la déchirure vaginale pourrait être provoquée par les ongles de l'accoucheuse qui, à priori, n'aurait pas utilisé de gants et qui aurait des doigts mal soignés. Quand à la manifestation clinique, il s'agit d'une hémorragie du post partum modérée associée à une pâleur importante associée à une douleur périnéale. Le diagnostic de l'hématome étant posé à l'arrivée à l'hôpital. Souvent l'hémorragie est peu ou pas extériorisée. Le diagnostic sera suspecté donc par une douleur aiguë du vagin ou du périnée ou du pelvis ou parfois de troubles rectaux à type de ténésme [3,4]. Notre cas a été traité par une réparation de la suture par voie basse après évacuation de l'hématome. C'est la technique la plus utilisée lorsque l'origine de l'hémorragie. En effet lors de l'examen sous-valve on observait une lésion franche, hémorragique et complète du vagin. La lésion étant facilement réparée. Lorsque l'hémorragie est active et l'hématome extensif, la réparation est urgente [1]. La suture sera faite par un fil résorbable avec une aiguille à section ronde. En cas de difficulté ou d'impossibilité de retrouver la lésion, on devrait même inciser le vagin afin de pouvoir évacuer l'hématome et recourir à des sutures à l'aveugle ou à une embolisation vasculaire. Cette dernière est très efficace, proche de 100% mais nécessite un matériel adapté à une radiologie interventionnelle qui n'est pas disponible dans notre centre [3,5]. La mise en place de drain est classique. Dans notre cas il s'agissait d'un drain de redon, faute de drain lamellaire plus efficace [3]. L'évolution est souvent favorable comme c'était le cas de notre patiente. Le seul traitement préventif est la bonne pratique de l'épisiotomie ainsi que la bonne réparation des déchirures périnéales [3].

Conclusion

Tout accoucheur devrait être capable de diagnostiquer, de prendre en charge et de prévenir les hématomes périnéo-vulvaires. L'hématome pourrait survenir, même en absence de tout facteur de risque. Les complications immédiates sont l'anémie et le choc hémorragique. Le décès est rarement reportée.

REFERENCES

[1] Bienstman-pailleux J, Huissoud C. Prise en charge des hématomes puerpéraux Management of puerperal hematomas. *J Gynecol Obstet Biol Reprod* 2009;38:203-8.

- [2] Genre L, Tanchoux F, Parant O. Hématome puerpéral pelvien : étude sur cinq années de suivi. *J Gynecol Obstet Biol Reprod* 2012;41(3):290-7.
- [3] Riethmuller D, Pequegnot-Jeannin C, Rabenja CA, Koeberle P, Schaal JP, Maillet R. Mise au point Une cause rare d' hémorragie du post-partum : le thrombus génital. *J Gynecol Obstet Biol Reprod* 1997;26:154-8.
- [4] Dahdouh EM, Balayla J, Dubé J. Angiographic Embolization of a Postpartum Vulvovaginal Hematoma in a Patient with Situs Inversus Totalis : An Effective Second-Line Treatment. *Case Rep Obstet Gynecol* 2013;ID 323781.
- [5] Sabban F, Depret S, Lions C, Deruelle P, Subtil D, Puech F. Embolisation d'un hématome du ligament large du post-partum. *J Gynecol Obs Biol Reprod* 2006;35(1):497-9.