Revue d'odontostomatologie malgache en ligne ISSN 2220-069X
2017; Volume 12 : pages 58-66

Ostéosarcome de la mandibule : rapport d'un cas et revue de la littérature

Nomenjanahary L[1], Randriamiarisoa HD[1], Haminason LS[2], Randrianjafisamindrakotroka NS[1]

1- Unité Paraclinique de Formation et de Recherche en Anatomie et Cytologie Pathologiques du CHU-JRA.
2- Centre Hospitalier Universitaire de Stomatologie et de Chirurgie Maxillo-Faciale de Befelatanana

Auteur correspondant : Dr Nomenjanahary Lalaina
Service d'Anatomie Pathologique du CHUA-JRA
e-mail : nlalaina@yahoo.fr

Résumé

L'ostéosarcome est une tumeur maligne caractérisée par l'élaboration d'os ou de substance ostéoïde par les cellules tumorales. La localisation mandibulaire est rare, elle représente 5% de tous les ostéosarcomes. L'intérêt de cette étude est de rapporter un cas diagnostiqué dans notre service. Il s'agit d'un jeune homme de 24 ans, porteur d'une tumeur de la mandibule, diagnostiquée d'ostéosarcome chondroblastique après un examen anatomopathologique. Ce serait le premier cas d'ostéosarcome mandibulaire rapporté à Madagascar. Les caractères clinique, radiologique et anatomopathologique sont similaires à ceux évoqués dans la littérature.

Mots clés : ostéosarcome, mandibule, anatomopathologie, Antananarivo.

Summary

Osteosarcoma is a malignant tumor characterized by the bone forming or substance osteoid tumor cells. Mandibular localization is rare. It represents 5 % of all osteosarcomas . The interest of this study is to report a case diagnosed in our department. This is a young man of 24 years old, with a tumor of the mandible , diagnosed osteosarcoma chondroblastic after pathological examination . This is the first case reported in Madagascar. The clinical, radiological and pathological characteristics are similar to those found in the literature .

Key words: osteosarcoma, mandible, anatomopathology, Antananarivo

Introduction

L'ostéosarcome est une tumeur maligne caractérisée par l'élaboration d'os ou de substance ostéoïde par les cellules tumorales [1]. Elle touche préférentiellement les os longs, et particulièrement les métaphyses. La localisation mandibulaire est rare, 5% de toutes les localisations [2], mais c'est la plus concernée de la région tête et cou. L'étiologie est encore méconnue, mais, trois facteurs sont les plus incriminés : irradiations, lésions précancéreuses, et traumatismes. Le but de cet étude est de rapporter un cas diagnostiqué à l'Unité Paraclinique de Formation et de Recherche (UPFR) en Anatomie pathologique CHU/JRA Antananarivo.

Observation

Il s'agit d'un jeune homme de 24 ans qui présente une tuméfaction de l'hémi-mandibule gauche évoluant depuis 4 ans. L'interrogatoire précise une notion de traumatisme mandibulaire.

Le scanner montre une tumeur ossifiée, aux dépens de l'hémi-mandibule gauche (figure 1).

Une chirurgie d'exérèse a été faite et la pièce a été envoyée à l'UPFR Anatomie et Cytologie Pathologiques du CHU/HJRA.

A l'examen macroscopique, la pièce de résection de la tumeur mesure 17x11x10cm, avec un lambeau cutané de 15x12cm. La tumeur de 15x11x9cm est solide, dure, parfois friable, et se développe aux dépens du corps mandibulaire. Les tranches de section montrent des plages osseuses dures bien limitées, hétérogènes, jaunâtres et blanchâtres (figure 2).

A l'examen histologique, la tumeur est composée de cellules polyédriques, parfois indifférenciées, modérément atypiques, avec des figures de mitose. Elles sont organisées en nappes et élaborent des travées de tissu osseux. Par endroits, la matrice est chondroïde et fibreuse. La limite d'exérèse de la branche mandibulaire est indemne de néoplasme, mais celle du menton est tumorale (figures 3 et 4), d'où, le diagnostic d'ostéosarcome chondroblastique de la mandibule est posé.

Discussion

L'ostéosarcome est le plus fréquent des tumeurs malignes primitives non hématopoïétiques des os. Dans le monde, l'incidence est de 4 à 5 par million d'habitant [1]. La localisation la plus fréquente est au niveau des os longs, celle de la mandibule est rare [1]. Il atteint surtout l'adulte du troisième et du quatrième décade de la vie, avec un sex-ratio de 3/2 [1]. Notre cas correspond à un jeune homme de 24 ans. D'autres auteurs rapportent aussi des cas plus jeunes : Nirmala rapporte le cas d'une jeune fille de 10 ans [3].

L'ostéosarcome de la mandibule peut avoir trois étiologies principales : l'irradiation, les lésions pré-cancéreuses (maladie de Paget osseuse, dysplasie fibreuse osseuse), et les traumatismes [1]. Dans notre cas, l'existence d'un traumatisme dans l'enfance pourrait être la cause et cela peut expliquer son apparition à l'âge jeune.

Cliniquement, notre cas se présente par une tuméfaction de la mandibule. C'est la symptomatologie la plus fréquente observée dans les ostéosarcomes de la face. Dans 50% des cas rapportés dans la littérature, il peut y avoir une douleur [4]. Des auteurs rapportent aussi des chutes de dents, des ulcérations de la muqueuse, et un trismus [5].

L'aspect radiographique est très varié. Il peut s'observer une condensation osseuse ou une lyse osseuse, mais la plupart du temps il est mixte, à la fois lytique et condensant, accompagné d'une destruction de la corticale et d'une extension dans les tissus mous. Comme ce qui a été observé dans notre cas. Le scanner et l'IRM sont utiles pour délimiter la tumeur en pré-opératoire.

Dans notre cas, la tumeur est purement osseuse, dure et friable. Des tumeurs charnues contenant du cartilage sont aussi décrites dans la littérature. Elles envahissent le cortex et le tissu mou. Les tranches de section sont grises, scléreuses, ou blanchâtres calcifiées [1]. Les ostéosarcomes de la mandibule siègent souvent au niveau de la branche horizontale [6]. C'est aussi le cas de notre observation.

A l'histologie, le diagnostic de l'ostéosarcome repose sur l'existence de formation osseuse par les cellules tumorales malignes. Et selon la prédominance de type de la matrice extra-cellulaire, l'ostéosarcome est classé histologiquement en ostéoblastique, chondroblastique, et fibroblastique.

L'ostéosarcome ostéoblastique est le plus fréquent. Histologiquement, on note la prédominance de la matrice ostéoïde. Les travées osseuses sont denses et compactes.

La matrice chondroïde prédomine dans l'ostéosarcome chondroblastique. Ce qui correspond à notre étude.

L'ostéosarcome fibroblastique est le moins fréquent. Les cellules tumorales sont fusiformes ressemblant aux cellules tumorales dans les fibrosarcomes. La présence de formation osseuse différencie cette variante avec le fibrosarcome [7].

Mardinger rapporte la prédominance de la variante chondroblastique (42%), par rapport à la variante ostéoblastique (33%) [8].

Dans notre cas, la morphologie est typique pour pouvoir poser le diagnostic d'ostéosarcome. Parfois la morphologie seule ne permet pas de différencier l'ostéosarcome des autres tumeurs. L'immunohistochimie joue un rôle important dans la différenciation entre chondrosarcome et ostéosarcome chondroblastique. Le chondrosarcome est positif pour les anticorps S100 et Vimentine, mais négatif pour les cytokératines et EMA. Tandis que l'ostéosarcome est positif pour la Vimentine, l'EMA, le S100, et rarement les cytokératines [9].

Yoshida rapporte l'importance des MDM2 et CDK4 en immunohistochimie. Ils permettent de différencier l'ostéosarcome de bas grade de la forme bénigne. Ils ont une sensibilité de 100% et une spécificité de 97,5% [10].

Conclusion

L'ostéosarcome de la mandibule est rare. Les signes cliniques et l'imagerie ne sont pas spécifiques. Le diagnostic est établi après un examen anatomopathologique, par un examen standard, et éventuellement un examen immunohistochimique. Cette étude permettra de rappeler aux praticiens que la localisation mandibulaire d'un ostéosarcome existe, et il faut toujours y penser pour bien prendre en charge les tumeurs mandibulaires.

Références

1. Christopher DM, Fletcher K, Krishnan U, Fredrik M. WHO Classification of Tumors: Pathology and genetics of Tumors of Soft tissue and Bone. International Angency Research on Cancer; Lyon. 2002, 264p.
2. Soares RC, Soares AF, Souza LB, Santos AL, Pinto LP. Osteosarcoma of mandible initially resembling lesion of dental periapex: A case report. Braz J Otorhinolaryngol. 2005;71:242-5.
3. Nirmala S, Nuvvula S, Kumar K, Babu M, Chilamakuri S. Osteosarcoma of mandible in a 10-year-old girl. J Indian Soc Pedod Prev Dent. 2014 ;32:74-8.
4. Mark RJ, Sercarz JA, Tran L, Dodd LG, Selch M, Calcaterra TC. Osteogenic sarcoma of the head and neck. The UCLA experience. Arch Otolaryngol Head Neck Surg. 1991;117:761-6.
5. Tanzawa H, Uchiyama S, Sato K. Statistical observation of osteosarcoma of the maxillofacial region in Japan. Analysis of 114 Japanese cases reported between 1930 and 1989. Oral Surg Oral Med Oral Pathol. 1991;72:444-8.
6. Ogunlewe MO, Ajayi OF, Adeyemo WL, Ladeinde AL, James O. Osteogenic sarcoma of the jaw bones: A single institution experience over a 21-year period. Oral Surg Oral Med Oral Pathol Oral RadiolEndod. 2006;101:76-81.
7. Neville BW, Damm DD, Allen CM, Bouquot JE. Bone Pathology. In: Neville BW, Damm DD, Allen CM, Bouquot JE, editors. Bone Pathology, editors. Oral and Maxilofacial Pathology. Philadelphia: Saunders, an imprint of Elsevier. 2002. pp. 574–7.
8. Mardinger O, Givol N, Talmi YP, Taicher S. Osteosarcoma of the jaw- The Chaim Sheba Medical Center Experience. Oral Surg Oral Med Oral Path Oral RadiolEndod. 2001;91:445–51.
9. Akpolat N, Yildirim H, Poyraz K. Sacral chondroblastic osteosarcoma misdiagnosed as chondrosarcoma and chordoma. Turk J Med Sci. 2007;37:243–9.
10. Yoshida A, Ushiku T, Motoi T, Shibata T, Beppu Y, Fukayama M, et al. Immunohistochemical analysis of MDM2 and CDK4 distinguishes low-grade osteosarcoma from benign mimics. Mod Pathol. 2010;23:1279–88.

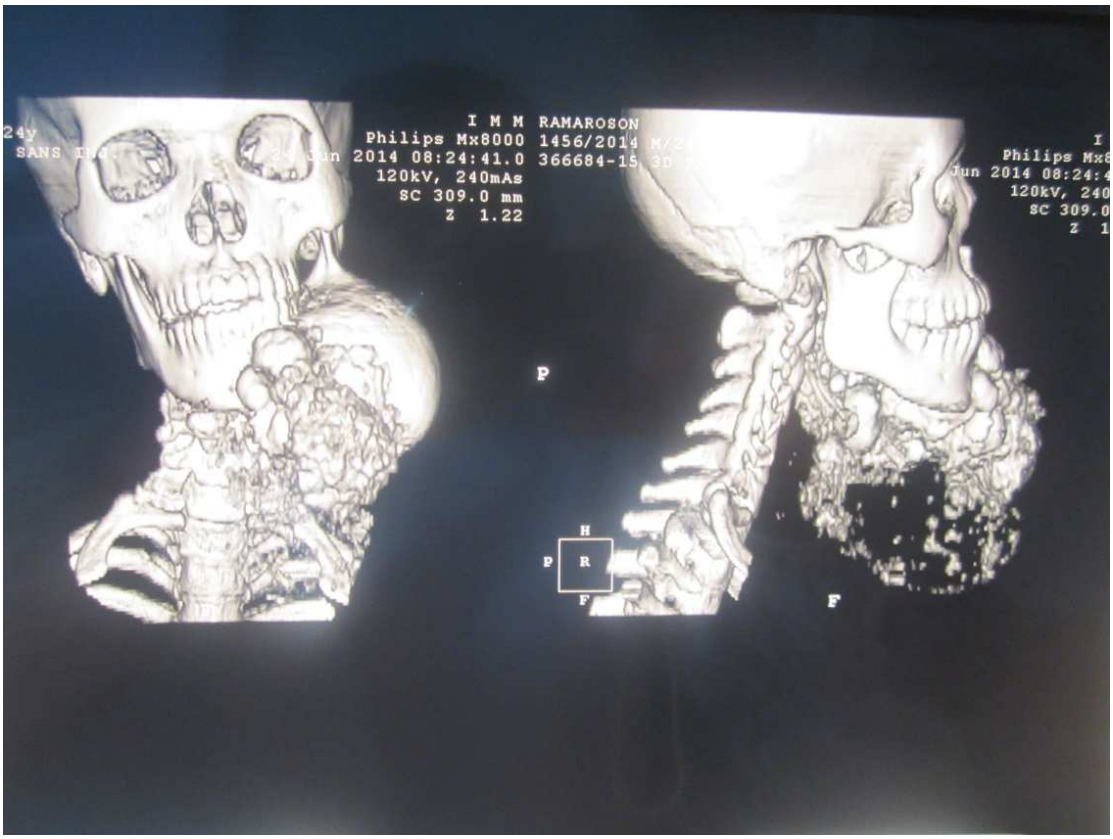

Figure 1: Image scannographique de la tumeur mandibulaire.
Source : Centre Hospitalier Universitaire de Stomatologie et de Chirurgie Maxillo-Faciale de Befelatanana.2016

Figure 2 : Photographie de la tranche de section de la tumeur mandibulaire.
Source : UPFR Anatomie et Cytologie Pathologiques CHU-JRA. 2016.

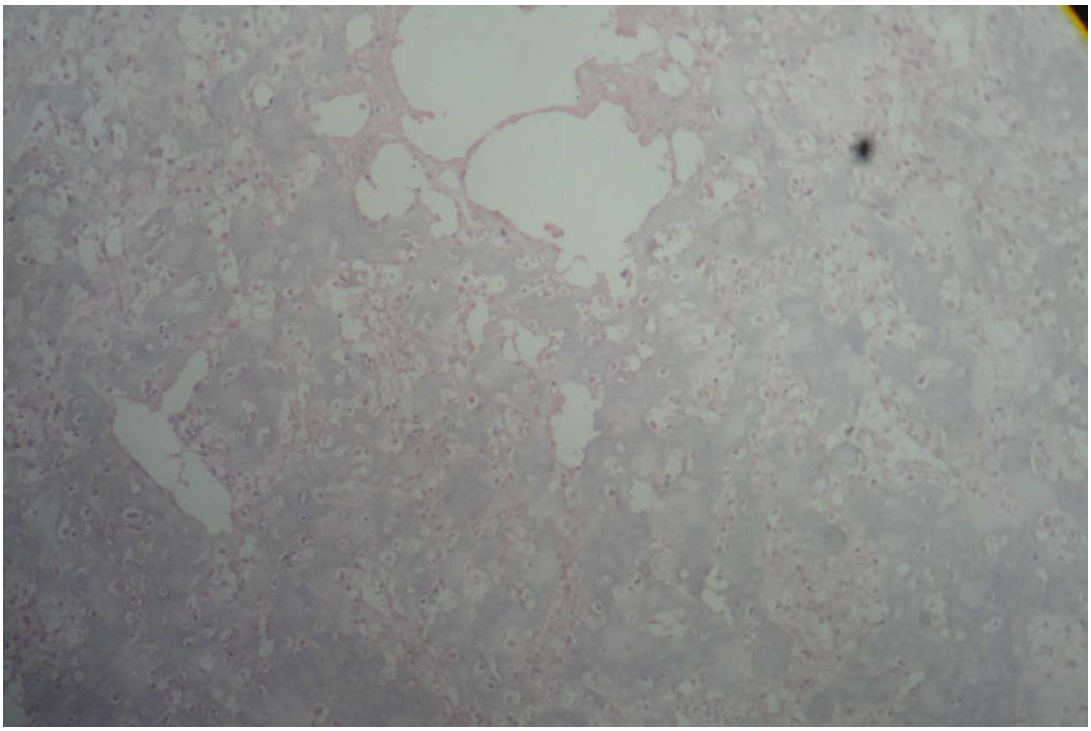

Figure 3 : Microphotographie de la tranche de section de la tumeur mandibulaire, montrant les ostéoformations par les cellules tumorales. Coloration Hématéine éosine. Grossissement x40.

Source : UPFR Anatomie et Cytologie Pathologiques CHU-JRA. 2016.

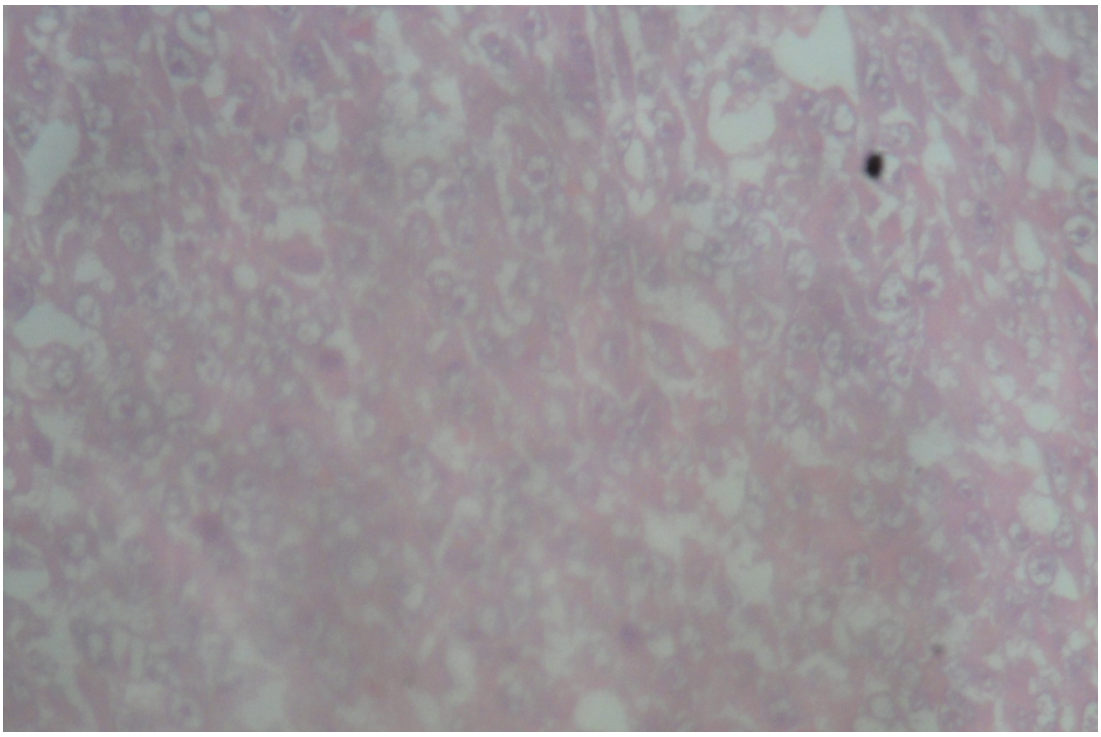

Figure 4 : Microphotographie de la tranche de section de la tumeur mandibulaire, montrant les cellules tumorales atypiques. Coloration Hématéine éosine.
Grossissement x100.
Source : UPFR Anatomie et Cytologie Pathologiques CHU-JRA. 2016.