LES TUMEURS DU GLOBE OCULAIRE ET DE SES ANNEXES A MADAGASCAR : ASPECTS EPIDEMIOLOGIQUES ET HISTOPATHOLOGIQUES

RANDRIANJAFISAMINDRAKOTROKA O[1], RANDRIAMIARISOA HD[2], RAZAFINDRAFARA HE[3], RAHARISOLO VC[4], RAMIANDRASOA AL[5], RAOBELA L[6], RANDRIANJAFISAMINDRAKOTROKA NS[7]

[1]Médecin spécialiste et ancien interne de l'internat qualifiant en ophtalmologie, USFR d'Ophtamologie du CHU-JRA Antananarivo Madagascar, Université d'Antananarivo.

[2]Interne de l'internat qualifiant en Anatomie et Cytologie Pathologiques, UPFR d'Anatomie et Cytologie Pathologiques du CHU-JRA Antananarivo Madagascar, Université d'Antananarivo.
[3]Chef de travaux en Anatomie et Cytologie Pathologiques, Laboratoire d'Anatomie et Cytologie Pathologiques CENHOSOA Antananarivo Madagascar, Université d'Antananarivo.
[4]Médecin pathologiste, Laboratoire d'Anatomie et Cytologie Pathologiques IPM Antananarivo Madagascar, Université d'Antananarivo.
[5]Médecin pathologiste, service d'Anatomie Pathologique de SALFA Andohalo Antananarivo Madagascar, Université d'Antananarivo.
[6]Professeur agrégé d'enseignement supérieur et de recherche en ophtalmologie, USFR d'Ophtamologie du CHU-JRA Antananarivo Madagascar, Université d'Antananarivo.
[7]Professeur titulaire d'enseignement supérieur et de recherche en Anatomie et Cytologie Pathologiques et en Histologie-Embryologie et en Génétique médicale, UPFR d'Anatomie et Cytologie Pathologiques du CHU-JRA Antananarivo Madagascar, Université d'Antananarivo.

Auteurs correspondants : RANDRIANJAFISAMINDRAKOTROKA Ony
Email : onyrandrian@gmail.com
RANDRIAMIARISOA Heriniaina Daddy
Email : heriniainadadi@yahoo.fr

Résumé

Les tumeurs du globe oculaire et de ses annexes regroupent des entités multiples et variées. En ce qui concerne Madagascar, à notre connaissance, aucune étude sur l'ensemble des tumeurs oculaires et de ses annexes n'a encore été faite. Notre objectif était de décrire les aspects épidémiologiques et morphologiques des tumeurs de l'œil et de ses annexes à Madagascar. Il s'agissait d'une étude rétrospective et descriptive de 175 tumeurs recensées sur une période de 6 ans (de 2007 à 2012) à partir des registres de diagnostic des quatre principaux laboratoires d'Anatomie et Cytologie Pathologiques d'Antananarivo. La prévalence était de 0,74 % avec un âge moyen de 27 ans au moment du diagnostic. Le sex ratio était de 0,66. Les sites les plus touchés étaient le globe oculaire (32,5%), les paupières (30,8 %) et la conjonctive (24,7 %). En ce qui concerne les cancers, le type histologique le plus rencontré était le rétinoblastome chez l'enfant et

le carcinome épidermoïde chez l'adulte. Pour les tumeurs bénignes, les kystes épidermoïdes représentaient plus du quart des cas observés. Les tumeurs du globe oculaire et de ses annexes sont rares et concernent toutes les tranches d'âges avec un polymorphisme clinique et morphologique. Les tumeurs malignes étaient plus fréquentes (55,4 %). Le rétinoblastome tient le premier rang dans la population pédiatrique (37,5 %).
Mots clés : œil et annexes, tumeurs, épidémiologie, histologie, Madagascar.

Abstract: THE TUMORS OF EYEGLOBE AND ADNEXA IN MADAGASCAR : EPIDEMIOLOGICAL AND HISTOPATHOLOGICAL ASPECTS

Eyeglobe and adnexa tumors regroup various histological entities. For Madagascar, to our knowledge, no studies has yet been done about eyeglobe and adnexa tumors. The aim of our study is to describe the epidemiological and the morphological aspects of the tumors of the eye and adnexa in Madagascar. It was a retrospective and descriptive study of 175 tumors encountered during 6 years (2007 to 2012) diagnosed in the four main surgical and cytopathological laboratories of Antananarivo (JRA-UHC, SALFA Andohalo, CENHOSOA and IPM). Tumor prevalence was 0,74 % and sex ratio was 0,66. Patients mean age at diagnosis was 27. Specimens were composed by eyeglobe (32,5 %), eyelid (30,8 %) and conjunctiva (24,7 %). About the cancers, retinoblastoma was the most frequent among children while epidermoid carcinoma was seen in adults. For benign tumors, epidermoid cysts accounted for more than a quarter of the observed cases. Eyeglobe and adnexa tumors are rare and affects all age groups with a clinical and morphological polymorphism. Malignant tumors were more common (55,4 %). Retinoblastoma is first and foremost in the pediatric population (37,5 %).
Keywords : *eye and adnexa, tumor, epidemiology, histopathology, Madagascar.*

INTRODUCTION

Les tumeurs du globe oculaire et de ses annexes regroupent des entités multiples et variées. Les études concernant les néoplasmes du globe oculaire et de ses annexes sont nombreuses dans les pays industrialisés [1]. Cela contraste avec la situation dans les pays en voie de développement et notamment en Afrique où les données sont rares et n'ont commencé à apparaître dans la littérature que depuis quelques années [2]. Pour Madagascar, à notre connaissance, aucune étude sur les aspects épidémiologiques et histologiques des tumeurs oculaires et des annexes n'a encore été faite. Notre objectif était de décrire les aspects épidémiologiques et morphologiques des tumeurs de l'œil et de ses annexes à Madagascar.

MATÉRIELS ET MÉTHODES

Il s'agissait d'une étude multicentrique, rétrospective, transversale et descriptive, s'étalant sur une période de 6 ans, allant de janvier 2007 à décembre 2012, basée sur les registres de diagnostic des quatre laboratoires d'Anatomie et de Cytologie Pathologiques (ACP) d'Antananarivo (Unité Paraclinique de Formation et de Recherche (UPFR) du Centre Hospitalier Universitaire d'Antananarivo - Joseph Ravoahangy Andrianavalona (CHU-JRA), du Sampan'Asa Loterana momban'ny FAhasalamana (SALFA) Andohalo, du Centre Hospitalier de Soavinandriana (CENHOSOA) et de l'Institut Pasteur de Madagascar (IPM). Nous avons recensé tous les prélèvements adressés au sein de ces quatre centres d'ACP. Nous avons exclu les spécimens ne concernant pas la sphère ophtalmologique et ceux dont le diagnostic final correspondait à une dystrophie ou un processus inflammatoire du globe et de ses annexes. Nous avons retenu les cas diagnostiqués comme tumeurs du globe oculaire et de ses annexes. Les paramètres suivants ont été étudiés : la date de prélèvement (année), la nature du tissu prélevé, le diagnostic retenu, la nature de la tumeur et son type histologique.

RÉSULTATS

Sur les 34.064 prélèvements parvenus au sein des quatre laboratoires d'ACP au cours de cette période d'étude de 6 ans (2007 à 2012), 255 concernaient le globe oculaire et ses annexes dont 175 (68,62 %) étaient des tumeurs bénignes ou malignes. La prévalence des prélèvements ophtalmologiques était de 0,74. (Tableau I). L'âge moyen était de 27 ans avec des extrêmes de 0,5 ans et 85 ans (Figure1).

Nous avons retrouvé une nette prédominance féminine avec un sex ratio de 0,66. Le globe oculaire (produit d'énucléation) était le site le plus concerné (32 %) suivi par les paupières (30,8 %) et la conjonctive (24,7 %) (Figure 2). Les tumeurs malignes (55,4 %) étaient plus fréquentes que les tumeurs bénignes (44,5 %). Parmi les tumeurs malignes, le rétinoblastome était le plus fréquent (37,5 %). Tous les sujets étaient âgés de moins de 16 ans (n = 52), et le globe oculaire était concerné par ce type histologique dans 92,86 % des cas (Figure 3). Le carcinome épidermoïde occupait la 2ème place (13,71 %) et a surtout été observé chez les patients de plus de 40 ans soit 91,3 % (n = 23). Les sièges les plus fréquents de ce

cancer étaient la paupière et la conjonctive avec respectivement 20 % et 32 % des cas (Figure 4) (Tableau II). Le carcinome basocellulaire (CBC) a été observé dans 6,25 % des cas (Figure 5). Pour les tumeurs bénignes, nous avons observé une prédominance des kystes épidermoïdes (25,97 %), observés surtout chez les femmes (75 %) avec un âge moyen de 29,67 ans, suivis par les hémangiomes (17 %) et les naevi (15,58 %) (Tableau III).

DISCUSSION

Notre étude concernait 175 prélèvements enregistrés sur 6 ans correspondant à des tumeurs du globe oculaire et des annexes. Dans la littérature, notamment en Afrique, les chiffres retrouvés ne sont pas comparables. Aussi, nous ne donnant ici qu'un aperçu de ce que nous avons relevé en Afrique. Bekibele et Oluwasola [3], Anunobi et al. [4], et Nwafor et al. [5] ont rapporté respectivement 225, 135 et 105 cas sur une période de 10 ans. Dans notre étude, la prévalence des prélèvements ophtalmologiques était de 0,74 %, ce qui est assez proche des séries africaines avec 1,9 % au Cameroun [6] et 0,4 % au Nigéria [5]. A Madagascar comme dans d'autres pays du monde, il semblerait que les ophtalmologistes demandaient peu d'examens histologiques, car le diagnostic des tumeurs oculo-orbitaires bénignes est majoritairement clinique, mais aussi du fait que la majorité des Malgaches ne possèdent pas de couverture sociale et n'ont pas les moyens pour payer les frais liés à leurs soins. C'est le cas par exemple aux Etats-Unis [7], dans une étude sur les lésions oculaires où seulement 19 (29 %) sur les 65 patients présentant des lésions ophtalmologiques ont bénéficié d'une biopsie. Dans une récente étude malgache [8], les prélèvements ophtalmologiques en vue d'un examen anatomopathologique restent rares et ne sont réalisés qu'en dernier recours.

L'âge moyen dans notre série était de 27 ans, ce qui a été proche de celui trouvé dans d'autres pays africains, 28,18 ans pour Nkodo et al. [6], et 31,3 ans pour Nwafor et al. [5]. Il existe une nette différence avec l'étude belge de Levecq et al. [9] dont la moyenne d'âge était de 52 ans, parmi les 1257 patients référés en oncologie, seuls 374 ont fait l'objet d'une confirmation histologique. La population pédiatrique représentait 42,8 % dans notre série, ce qui est assez proche de celle retrouvée à Lagos [4] avec 51,1 % (69 cas sur 135 en 10 ans). Pour la série de Levecq, par contre, elle ne représentait que 15 % [9].

La prédominance du genre féminin dans notre étude (sex ratio = 0,66 soit 60 %) rejoint les résultats de la série de Levecq (51 %) mais contraste avec les résultats d'autres études, particulièrement africaines, dont celle du Mali (sex ratio = 1,3) [4], du Nigéria (sex ratio = 1,2) [5] où le genre masculin était prédominant. De nombreux facteurs entrent certainement en jeu devant ces discordances (critères de recrutement, niveau socio-économique,…). Une des explications pourrait être aussi le fait que les femmes s'inquiètent plus de leur apparence et de leur état de santé que les hommes.

Concernant les sites de prélèvements, dans notre série, les plus prélevés étaient le globe oculaire (32,5 %), les paupières (30,8 %) suivies par la conjonctive (24,7 %). Il en est de même dans une étude au Nigeria [5] où la majorité des spécimens provenait de la conjonctive (45,7 %), du globe oculaire (29,5 %) et des paupières (21,9 %). A l'opposé, dans la série belge [11], le globe ou son contenu constituaient 69 % des prélèvements, la conjonctive et les paupières ne représentaient que 18 % et 7 %. Ceci pourrait être dû au fait que les tumeurs intraoculaires comme le mélanome uvéal sont moins fréquentes en Afrique qu'en Europe.

Parmi nos 175 tumeurs de l'œil et de ses annexes, nous avons trouvé une majorité de tumeurs malignes (55,4 %) par rapport aux tumeurs bénignes (44,5 %). Pour Das et al. en Inde [10], Nkodo et al. au Cameroun [6] et Levecq et al. en Belgique [11], les tumeurs bénignes prédominaient avec des proportions respectives de 62,01 %, 61,1 % et 59,1 %. Le diagnostic des tumeurs oculo-orbitaires étant majoritairement clinique, dans les pays à faible revenu comme Madagascar, les cliniciens n'ont recours à l'examen histologique que pour la confirmation histologique d'une tumeur maligne en vue du traitement de celle-ci ou en cas de doute diagnostique [8].

Le rétinoblastome était le cancer le plus rencontré dans notre série (37,5 %), avec un âge moyen de 3,95 ans (47,4 mois). Dans une série portugaise, l'âge moyen au moment du diagnostic était de 22,19 mois [11]. Ce retard diagnostique dans notre série pourrait s'expliquer par l'insouciance des parents et l'insuffisance d'informations disponibles sur la maladie tant pour le personnel médical (médecin généraliste, infirmier) que pour la population en général. C'est pour cela par exemple qu'en République Démocratique du Congo, des campagnes ont été lancées afin de sensibiliser le grand public sur les symptômes du rétinoblastome pour une détection précoce [12].

Dans notre étude, le carcinome épidermoïde est la tumeur oculaire maligne la plus rencontrée où il représentait 13,71

%. Ce qui est comparable aux 15,1 % et 11,6 % trouvés respectivement par Seck au Sénégal [13] et Chuka-Okosa et al, au Nigeria [14]. Dans notre série, nous avions 6 cas de carcinome basocellulaire soit 10,52 % des tumeurs malignes de la paupière. Cette incidence est inférieure à celle rapportée dans la littérature notamment pour Seck et al dont la moitié des 111 cas (50 %) des carcinomes oculaires primitifs qu'ils ont rapportés étaient des carcinomes basocellulaires de localisation palpébrale [13]. Dans notre étude, nous n'avons pas trouvé de mélanome uvéal. En effet, nous avons 5 cas de mélanome (5,21 %) dont 3 palpébral et 2 conjonctival non issus de la dégénérescence maligne d'un nævus. Aux Etats-Unis, le mélanome oculaire a représenté 3,7 % des mélanomes toutes localisations confondues avec une localisation uvéale dans 82,5 % et une prédominance de survenue chez les hommes à peau blanche (16 fois plus fréquent chez la race blanche que chez la race noire) [15]. Poso [1] a recensé un cas dans sa série soit 0,32 %. La transformation maligne du nævus conjonctival survient dans moins de 1% des cas [16], aucun cas n'a été observé dans notre série. La décision d'une intervention chirurgicale est le plus souvent prise pour éliminer le mélanome ou fait suite à la demande du patient pour des raisons esthétiques [17,18].

Les données de la littérature sont disparates en ce qui concerne les tumeurs bénignes. Nous avons trouvé 25,97 % de kyste épidermoïde, 16,88 % d'hémangiomes et 15,58 % de naevus. En Turquie [19], les kystes représentaient 20 % des tumeurs bénignes suivi par la kératose séborrhéique (18 %) et le naevus (13 %). Aux Philippines [20], elles sont dominées par les kystes épidermiques (27,1 %), les kystes dermoïdes (19,4 %) et le naevus (15,5 %).

Dans notre série, 45,45 % des tumeurs bénignes avaient une localisation palpébrale et le kyste épidermoïde était le plus fréquent avec une proportion de 30,56 %. Les kystes épidermoïdes (32,2 %) étaient de localisation palpébrale dans une étude réalisée par Domingo et al. aux Philippines [20]. L'âge moyen des cas d'hémangiome était de 27,84 ans avec une prédominance du genre féminin (61,53 %) et une localisation préférentielle palpébrale (46,15%) dans notre étude. Pour le naevus, l'âge moyen du diagnostic était de 27,87 ans. Ce qui rejoint les résultats de Shields [17] et Alkatan [18] qui ont trouvé respectivement un âge moyen de 32 et 26 ans.

CONCLUSION

Les tumeurs du globe oculaire ou de ses annexes sont rares et les cancers représentaient 55,4% des cas dans notre étude. Le rétinoblastome tient le premier rang surtout dans la population pédiatrique. Les tumeurs de l'œil et de ses annexes concernent toutes les tranches d'âges et ont un polymorphisme clinique et morphologique nécessitant ainsi une bonne collaboration multidisciplinaire pour une prise en charge efficace et précoce du patient.

RÉFÉRENCES

1. Poso MY, Mwanza JCK, Kayembe DL. Les tumeurs malignes de l'œil et des annexes au Congo-Kinshasa. J Fr. Ophtalmol. 2000;23(4):327-32.
2. Olurin O, Williamas AO. Orbito-ocular tumors in Nigeria. J Natl Cancer. 1972;30:580-7.
3. Bekibele CO, Oluwasola AO. A clinicopathological study of orbito-ocular diseases in Ibadan between 1991-1999. Afr J Med Sci, 2003;32:197-202.
4. Anunobi CC, Akinsola FB, Abdulkareem FB, Aribaba OT, Nnoli MA, Banjo AA. Orbito-ocular lesions in Lagos. Niger Med J. 2008;15(3):146-51.
5. Nwafor Chukwuemeka C, Ekamen VJ. A study of the histopathologic pattern of orbito-ocular disease in a tertiary Hospital in Nigeria. Sahel Med J. 2014;17:60-4.
6. Mendimi Nkodo JM, Kagmeni G, Haman Nassourou O, Kabeyene Okono, Epee E, Moukouri E et al. Morpho-Epidemiological Aspects of oculo-orbital tumors at the university teaching hospital of Yaoundé Cameroon. Health Sci. Dis. 2014;15(1).
7. Yuen SJA, Rubin PAD. Idiopathic orbital inflammation: distribution, clinical features, and treatment outcome. Arch Ophthalmol Chic Ill. 2003;121(4):491–9.
8. Laza O, Randrianjafisamindrakotroka O, Andriamampionona T, Razafindrafara H, Vololonantenaina CR, Ramiandrasoa AL, et al. Les lésions palpébrales observées chez l'enfant observées dans les laboratoires d'anatomie et cytologie pathologiques d'Antananarivo. Revue Tropical de la Chirurgie. 2016;10:12–3.
9. Levecq L, De Potter P, Guagnini AP. Epidémiologie des lésions oculaires et orbitaires adressées à un centre

d'oncologie oculaire. J Fr. Ophtalmol. 2005;28(8):840-4.

10. Das D, Deka P, Ramachandra V, Bhattacharjee K, Das JK, Kuri GC et al. Profile of ocular and adnexa tumours at a tertiary institute of northest India. Orbit. 2014;33:412-5.
11. Da Rocha-Bastos RA, Araújo JR, Silva RS, Gil-da-Costa MJ, Brandão E, Farinha NJ et al. Retinoblastoma : experience of a referal center in the North Region of Portugal. Clin Ophthalmol, 2014;8:993-7.
12. Wakamb GKA, Nkashama GM, Mbuli RLB, Borasisi GC, Nikulu JI. Problématique de la prise en charge du cancer de l'enfant : rétinoblastome à Lubumbashi (RD Congo) et importance du diagnostic précoce. Pan Afr Med J. 2013;14:64.
13. Seck SM, Agboton G, Gueye NN, Diop J, Seck CM, Lam A. Aspects épidémiologiques et cliniques des cancers oculaires primitifs du mélanoderme : notre expérience à propos de 111 cas. J Fr. Ophtalmol. 2015;38:41-5.
14. Chuka-Okosa CM, Uche NJ, Kizor-Akaraiwe NN. Orbito-ocular neoplasms in Enugu, South-Eastern, Nigeria. West Afr. J Med. 2008;27(3):144-7.
15. Logan P, Bernabeu M, Ferreira A, Burnier Jr MN. Evidence of the role of blue light in the development of uveal melanoma. J of Ophthalmol. 2015;38(6):96-8.
16. Juan R. Rosai and Ackerman's Surgical Pathology. New York : Mosby; 2004. 2892p.
17. Shields CL, Fasiudden A, Mashayekhi A, Shields JA. Conjunctival nevi : clinical features and natural course in 410 consecutive patients. Arch Ophthalmol. 2004;122(2):167-75.
18. Alkatan HM, Al-Arfaj KM, Maktabi A. Conjunctival nevi: clinical and histopathologic features in a Saudi population. Ann Saudi Med. 2010;30(4):306–12.
19. Gundogan FC, Yolcu U, Tas A, Sahin OF, Uzun S, Cermik H et al. Eyelid tumors: clinical data from an eye center in Ankara, Turkey. As Pac J Can Prev. 2015;16:4265-9.
20. Domingo RED, Manganip LE, Castro R. Tumors of the eye and ocular adnexa at the Philippine Eye Research Institute : a 10-year review. Clin Ophthalmol. 2015;9:1239-47.

ILLUSTRATION

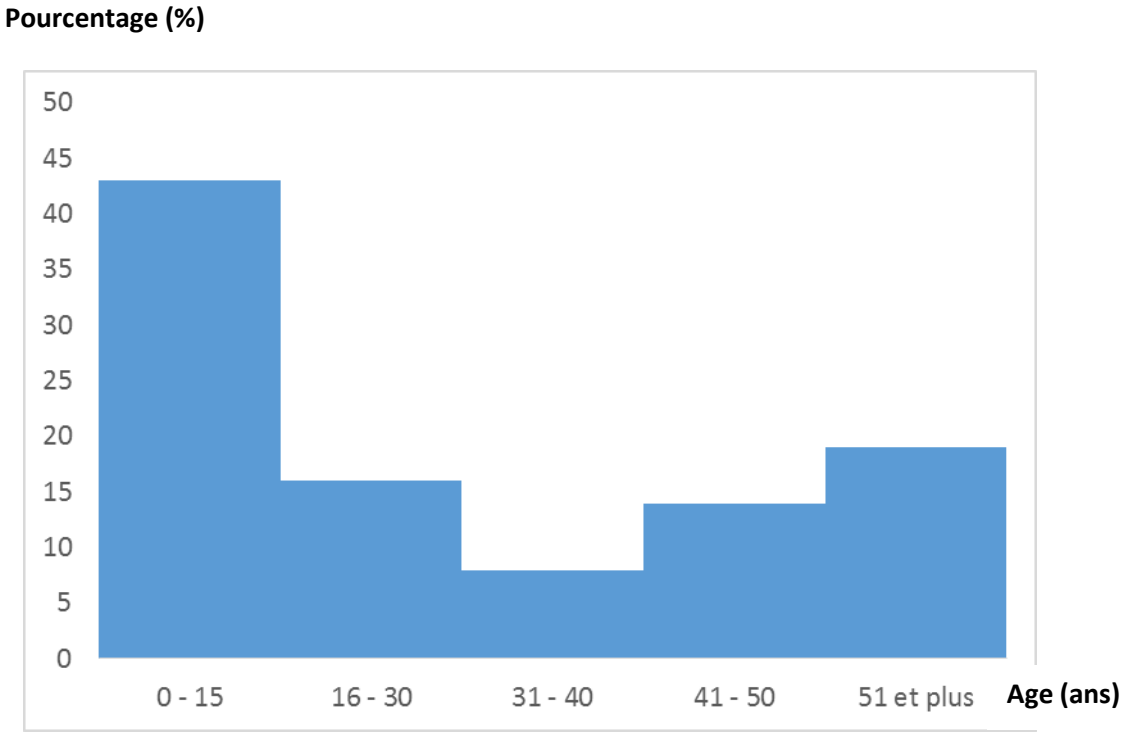

Figure 1 : Répartition des cas selon les tranches d'âge

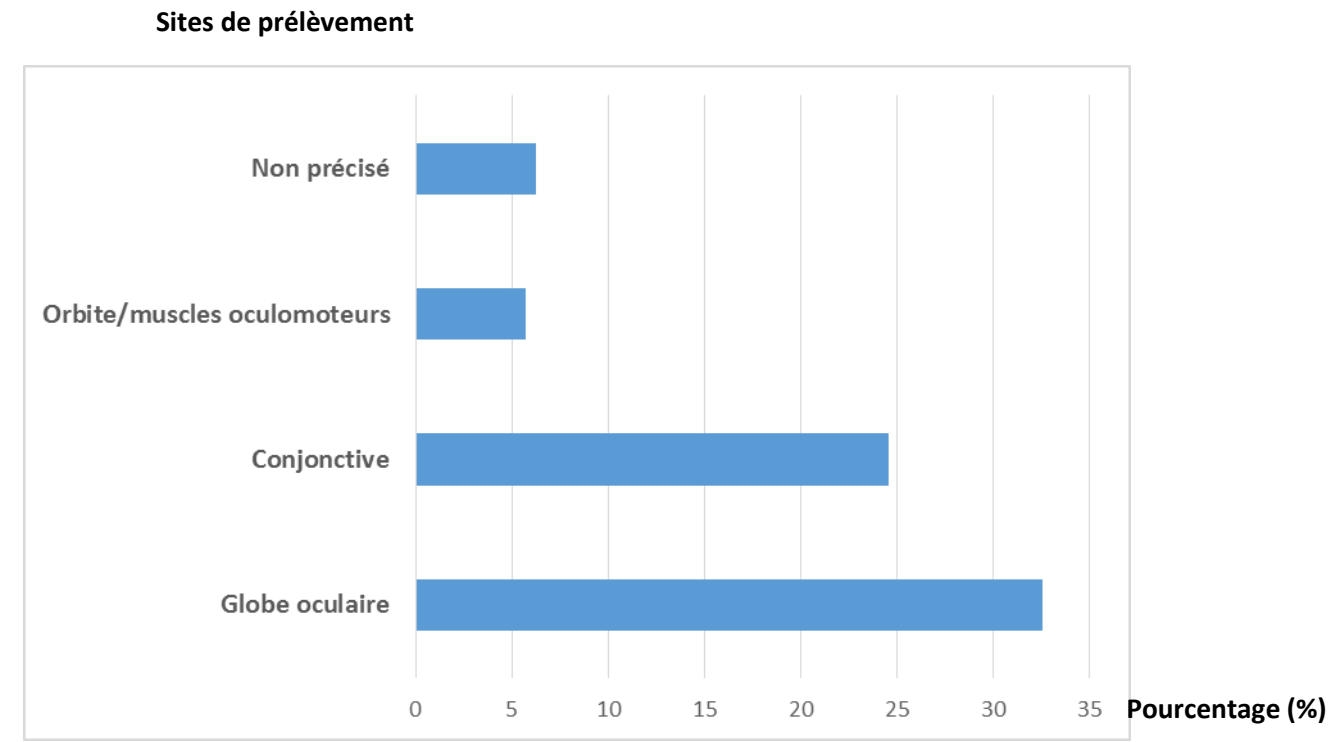

Figure 2 : Répartition des cas selon le tissu prélevé

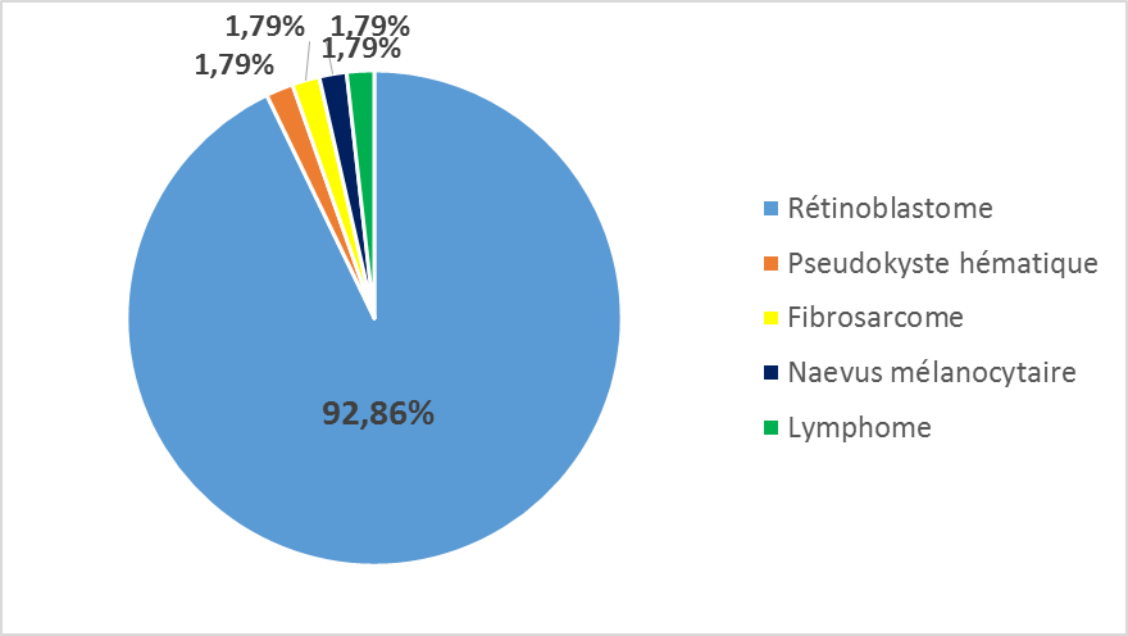

Figure 3 : Répartition selon les types histologiques des tumeurs du globe oculaire

Figure 4 : Photographie d'une patiente de 56 ans atteinte de carcinome épidermoïde conjonctival dans le service d'ophtalmologie du CHU-JRA *(Source :*

Figure 5 : Aspect clinique typique d'un carcinome baso-cellulaire nodulaire. Patiente de 65 ans vue en consultation ophtalmologique *(Source :*

Tableau I : Répartition des cas ophtalmologiques par année

Année	Total des prélèvements reçus	Prélèvements ophtalmologiques	Tumeurs du globe oculaire et de ses annexes	Prévalence (%)
2007	4.706	37	33	0,78
2008	4.951	51	35	1,10
2009	5.975	46	29	0,76
2010	5.650	46	27	0,81
2011	6.175	46	33	0,74
2012	6.607	29	18	0,43
TOTAL	34.064	255	175	0,74

Tableau II : Fréquence par ordre décroissant des néoplasmes selon l'âge

Diagnostic \ Age (ans)	[0-15]	[16-30]	[31-40]	[41-50]	≥ 51	Effectif (n=175)
Rétinoblastome	52	0	0	0	0	52
Carcinome épidermoïde	1	0	1	11	10	23
Kyste épidermoïde	5	5	4	5	2	21
Hémangiome	3	5	3	0	2	13
Nævus	3	6	1	1	2	13
Carcinome basocellulaire	0	0	0	2	4	6
Mélanome	0	3	2	0	0	5
Verrue	0	2	0	0	4	6
Xanthélasma	0	0	1	2	2	5
Pilomatrixome	3	0	0	0	0	3
Kyste dermoïde	2	0	1	0	0	3
Lymphome	2	0	0	1	0	3
Lipome	1	0	0	1	1	3
Kyste conjonctival	1	0	1	0	0	2
Kyste corné	1	2	0	0	0	3
Fibrosarcome	1	0	0	0	0	1
Carcinome adénoïde	0	1	0	0	0	1
Hyperplasie sébacée	0	2	0	0	0	2
Tumeur mixte apocrine	0	1	0	0	0	1
Carcinome à cellules claires	0	0	0	1	1	2
Carcinome adénosquameux	0	0	0	0	2	2
Carcinome sébacé	0	0	0	0	2	2
Nævus mélanocytaire	0	0	0	0	1	1
Pseudokyste hématique	0	0	1	0	1	2
TOTAL	75	27	15	24	34	175

Tableau III : La nature et le type histologique des tumeurs bénignes du globe oculaire et des annexes

Diagnostic	Effectif	Pourcentage (%)
Kyste épidermoïde	20	25,95
Hémangiome	13	16,88
Naevus	12	15,58
Verrue	5	6,49
Xanthélasma	5	6,49
Kyste conjonctival	3	3,90
Kyste dermoïde	3	3,90
Lipome	3	3,90
Pilomatrixome	3	3,90
Dysplasie modérée	2	2,60
Papillome malpighien	2	2,60
Syringome chondroïde	2	2,60
Naevus mélanocytaire	1	1,30
Hyperplasie sébacée	1	1,30
Kyste corné	1	1,30
Pseudokyste hématique	1	1,30
TOTAL	77	100