KYSTE ANEVRYSMAL DE LA MANDIBULE : UN CAS RARE ET REVUE DE LA LITTERATURE

ANEVRYSMAL CYST OF THE MANDIBLE: A RARE CASE AND LITERATURE REVIEW

Haminason LS[1*], Rakotoarimanana FVA[2], Rasolondraibe AF[2], Andriamanantena RH[2], Randriamanantena T[3], Rakotoarison RA[4], Razafindrabe JAB[2]

[1]CHU Antanambao-Toliara
[2]CHU-Joseph DieudonnéRakotovaoBefelatanana-Antananarivo
[3]Faculté de Médecine-Fianarantsoa
[4]Centre Hospitalier de Soavinandriana-Antananarivo

***Auteur correspondant :**HAMINASON Léandre Sylvestre
E-mail : haminasonl@gmail.com
Adresse : CHU Antanambao Toliara

Résumé

Le kyste osseux anévrysmal (KOA) est une tumeur bénigne, rare et à évolution lente. Il atteint surtout le sujet jeune et siège plus volontairement au niveau des os longs et du rachis. La localisation rarissime aux maxillaires rend son diagnostic difficile avec un risque d'erreur pouvant prêter confusion avec une autre lésion bénigne. En effet, le diagnostic du KOA ne peut être confirmé qu'à l'examen anatomopathologique de la pièce opératoire. L'objectif de cette étude est de rapporter un cas de KOA mandibulaire chez une femme de 41 ans et de discuter les particularités cliniques, diagnostiques et thérapeutiques par rapport aux données de la littérature.
Mots clés : Kyste osseux anévrysmal, maxillaires, tumeur bénigne.

Abstract

Anevrysmal bone cyst (ABC) is a benign, rare and slowly progressive tumour. It mainly affects the young subject and sits more voluntarily in the long bones and spine. The extremely rare location at the jaws makes it difficult to diagnose with a risk of error that could lead to confusion with another benign lesion. Indeed, the diagnosis of ABC can only be confirmed by an anatomopathological examination of the operative specimen. The objective of this study is to report a case of mandibular ABC in a 41-year-old woman and to discuss the clinical, diagnostic and therapeutic features througha review of the literature
Keywords:*Anevrysmal bone cyst, benign tumor, maxilla.*

INTRODUCTION

Le kyste osseux anévrysmal (KOA) est une lésion kystique bénigne des os, constituée de cavités remplies de sang, séparées les unes des autres par des septum de tissu conjonctif comportant des fibroblastes, des cellules géantes ostéoclastiques et un os trabéculaire réactionnel plus ou moins abondant. C'est une lésion rare, touchant habituellement les métaphyses des os long [1-3]. Nous rapportons un cas de localisation atypique mandibulaire d'un kyste osseux anévrysmal, suivi d'une revue de la littérature relative à notre observation.

OBSERVATION

Il s'agissait d'une patiente âgée de 41 ans qui avait consulté pour une tuméfaction génienne basse gauche évoluant depuis un an, associée à un écoulement liquidien intermittent dans la cavité buccale du côté de la région molaire inférieure gauche. Cet écoulement était remarqué par la patiente depuis 2 mois avant sa consultation. La patiente avait signalé une douleur intermittente au niveau de la tuméfaction. Elle n'avait pas d'antécédent particulier.

A l'examen exobuccal, on notait une asymétrie faciale par légère tuméfaction génienne basse gauche faisant corps avec la mandibule intéressant la région angulaire et la branche montante mandibulaire gauche associée à un léger trismus. La tuméfaction était dure et dépressible par endroits, indolore à la palpation. La peau qui la recouvre était saine. Il n'y avait pas de trouble de sensibilité ni d'adénopathies cervico-faciales.

L'examen endobuccal montrait une voussure vestibulaire intéressant la corticale externe de l'angle et la corticale interne de la branche mandibulaire gauche recouverte par une muqueuse d'aspect normal. L'examen avait aussi permis de trouver un orifice de fistulisation en arrière de la dent numéro 37. La dent numéro 38 n'était pas sur l'arcade.

L'orthopantomogrammeobjectivait une image radioclaire, multiloculaire, bien limitée occupant l'angle, la branche et une partie du corps mandibulaire gauche, associée à une dent incluse, la 38, et une rhizalyse de la racine distale de la 36 (figure 1).

Devant ces donnéesclinico-radiologiques, le diagnostic d'un améloblastome mandibulaire avait été avancé sans écarter totalement la possibilité d'une lésion maligne malgré l'absence de douleur.

L'intervention consistait en une mandibulectomie gauche par un abord mixte endobuccale et exobuccale. La section osseuse était faite entre la 33 et la 34 (figure 2). Les suites opératoires étaient favorables. L'examen anatomopathologique de la pièce opératoire avait conclu un KOA de la mandibule.

DISCUSSION

Le KOA décrit pour la première fois en 1942 par Jaffe et Lichtenstein, est une entité lésionnelle de nature et d'histogenèse encore mal connue. Depuis, cette lésion ne répondant ni à la définition d'un kyste, ses cavités n'étant pas tapissées par un revêtement épithélial, ni à celle d'un anévrysme car le contenu hématique n'est pas à l'intérieur de vaisseaux ; il a été classé par l'OMS parmi les pseudo-kystes [3, 4]. Il s'agit en faitd'une dystrophie osseuse pseudo-tumorale bénigne, habituellement solitaire qui réalise une distension cavitaire uni- ou pluriloculaires à contenu hématique. Une variante solide du KOA a été déjà décrite dans la littérature [5].

Les kystes anévrysmaux peuvent être isolés, primitifs, ou dans un tiers des cas environ, secondaires, associés à une autre lésion, le plus souvent bénigne, qu'ils peuvent parfois masquer [4]. Cette lésion est rare, représentant environ 6% de l'ensemble des tumeurs osseuses et approximativement 1 à 4% des tumeurs bénignes [1, 4].

Le KOA peut se développer sur tous les os du squelette. Cependant, il trouve sa localisation habituelle au niveau des os longs et des vertèbres. Le kyste anévrysmal des maxillaires est plus rare. Cette localisation ne concerne que 1 à 2% des kystes anévrismaux où il représenterait 1,5% des pseudo-kystes non-odontogènes des maxillaires [1,2, 6]. Dans cette localisation, la mandibule est la plus fréquemment atteinte représentant plus de 60% des localisations maxillaires [3]. A la mandibule, il existe une prédilection pour les régions molaire, angulaire et de la branche; la région symphysaire est généralement respectée [3, 7], comme dans notrecas. Dans des cas exceptionnels, il peut affecter simultanément le maxillaire et la mandibule [7].

Le KOA dans sa localisation typique ou atypique notamment mandibulaire est une pathologie de l'enfant et de l'adulte jeune [1,2]. Dans 80% des cas, les patients sont âgés de moins de 30 ans, avec un âge moyen de 18 ans lors de la découverte, ce qui ne correspond pas à

l'âge de notre patiente. On observe une distribution égale entre les deux sexes ou une légère prédominance féminine [2,6].

Ni l'étiologie ni la pathogenèse du kyste osseux anévrismal ne sont connues de façon précise. L'étiopathogénie du KOA est probablement multifactorielle [2,8]. La théorie étiopathogénique la plus répandue est celle d'un processus réactionnel à une malformation vasculaire [8]. Cependant, certains auteurs avancent la théorie traumatique ou tumorale primaire dans la genèse de cette lésion. Actuellement une théorie chromosomique est évoquée depuis la découverte de la translocation t(16;17) (q22;p13) qui est récurrente dans les kystes anévrismaux primaires [8,9]. Dans le cas rapporté, nous n'avons pas révélé denotion de traumatisme maxillofacial pouvant être impliqué dans la genèse de cette lésion.

Cliniquement, la symptomatologie n'est pas spécifique ; comme le cas de notre patiente. Le motif de consultation est, le plus souvent, la présence d'une tuméfaction osseuse unilatérale, non douloureuse et sans troubles fonctionnels, ni adénopathies. L'évolution est lente entrainant à la longue une asymétrie faciale à cause du volume de la tumeur. Des déplacements dentaires, avec conservation de la vitalité, responsable d'une malocclusion dentaire, sont parfois observés au cours de l'évolution de la tumeur. La lésion n'est ni pulsatile ni soufflante [2,10].

Dans un tiers des cas, le KOA comporte une agressivité locale, entrainant un remaniement des corticales qui sont soufflées et amincies ; et il peut être à l'origine d'une fracture pathologique. Des phénomènes algiques et de paresthésies peuvent aussi s'observer [1, 7, 11]. Une douleur intermittente avait signalé par la patiente dans le cas rapporté.

La Tomodensitométrie et l'Imagerie par Résonnance Magnétique (IRM) bien conduites, apportent des éléments précieux pour le diagnostic du KOA. L'examen tomodensitométrique permet de visualiser des fines corticales osseuses et l'IRM fournit des informations sur la nature du liquide contenu dans la cavité [8]. Dans le cas rapporté, les signes radiographiques à l'orthopantomogramme nous avait permis de penser en premier lieu à un améloblastome et de décider la prise en charge. En effet, Le kyste anévrysmal des maxillaires forme une image radiotransparente, le plus souvent multiloculaire pour les lésions de grande taille (en moyenne 5 cm), avec de nombreux septa, par endroits mal définis, souvent perpendiculaires à la corticale, et réalisant un aspect en bulles de savon. Les lésions de plus petite taille (en moyenne 3,5 cm) sont généralement uniloculaires. Le kyste anévrysmal de grande taille

provoque une importante soufflure des corticales, principalement du côté vestibulaire, qui peut s'accompagner d'une lyse. Le kyste anévrysmal peut également refouler les dents adjacentes ou provoquer leur rhizalyse ; les dents concernées restant vivantes.

Devant ces aspects cliniques et radiologiques peu caractéristiques, le diagnostic différentiel fait évoquer un améloblastome, un myxome odontogène, un kyste solitaire, un kératokyste, un hémangiome ou un granulome central à cellules géantes ; d'où la nécessité pour certains auteurs d'effectuer des examens radiologiques tridimensionnels afin de contribuer au diagnostic différentiel [2,3].

Comme dans le cas rapporté, le diagnostic définitif est apporté par l'examen anatomopathologique de la pièce opératoire. La biopsie est beaucoup plus fiable que la ponction pour confirmer le diagnostic [7, 9]. Histologiquement, la paroi kystique est formée par du tissu conjonctif fibreux de densité et d'épaisseur variables, dont la surface en regard de la lumière de la cavité remplie de sang se termine par une couche de cellules non différenciées. Il n'existe pas de structures vasculaires proprement dites. Sous la surface de lacunes kystiques plus volumineuses, il se forme parfois une mince lamelle composée d'ostéoïdefibreux [2].

Ce kyste est bien délimité dans plus de 70% des cas. Il présente un contour arrondi et, dans la moitié des cas, il existe un fin liseré d'ostéocondensation[2,3].

A côté de cet aspect radiologique habituel d'image radioclaire, des images mixtes, voire radio-opaques ont été décrites [10].

Quant au volet thérapeutique, plusieurs modalités thérapeutiques sont disponibles pour traiter le kyste anévrysmal [4,12]. En principe, le traitement chirurgical est suffisant pour les localisations maxillaires, en particulier le kyste anévrysmal mandibulaire. Ce traitement peut être conservateur consistant en une simpleénucléation ou curettage de la lésion, ou radical qui consiste en une résection de la lésion avec marge d'exérèse [2,3]. Le risque de récidive est moindre en cas de résection au large de la tumeur ; elle est surtout indiquée devant une image multiloculaire de la lésion. Néanmoins, en raison de la nature bénigne de la lésion, certains auteurs recommandent de traiter le kyste anévrysmal par curettage ou énucléation, bien que les plus grandes lésions puissent nécessiter une résection partielle [11,12]. Quelle que soit l'option thérapeutique, il importe d'éviter tout sacrifice fonctionnel, puisqu'il s'agit d'une lésion de nature bénigne, donc potentiellement curable avec des moyens conservateurs [7]. Pour notre cas, la décision de faire une résection interruptrice

de la mandibule était fondée sur la considération initiale de la lésion comme un améloblastome, et également à cause de l'importance de la lyse osseuse.

Après le traitement, le risque de récidive bien que rare au niveau de la mandibule, est non négligeable surtout immédiate soit par plaque de reconstruction soit par greffon osseux [9, 10]. Notre patiente n'est pas bénéficiaire d'une reconstruction de la perte de substance par faute de moyen matériel. Cette récidive est de l'ordre de 19 à 50% après un curettage, et de 11 à 25% après une résection [3,10]. Pour notre cas, nous sommes actuellement à 20 mois de recul et aucun signe de récidive n'est suspecté (figure 2).

après un traitement conservateur. La récidive apparaît en général dans les 30 mois qui suivent l'exérèse chirurgicale [7,11]. Pour éviter les récidives, certains auteurs préconisentune chirurgieradicale d'emblée parrésectionde la lésion et reconstruction

L'évolution sans traitement aboutit en général à une déformation plus ou moins importante de la face, avec fracture pathologique en cas de localisation mandibulaire. Il peut aussi évoluer vers un trouble de la croissance osseuse ou vers une transformation maligne de la lésion, notamment après plusieurs récidives. Cependant, des cas de guérison spontanée ou guérison après biopsie d'un KOA ont été rapportés dans la littérature mais elles sont très rares [12].

CONCLUSION

Le KOA est une lésion bénigne mais agressive et destructrice, touchant principalement les enfants et les jeunes adultes. Bien que la localisation à la mandibule soit plus rare, il doit figurer parmi les diagnostics à évoquer devant une lésion ostéolytique, multi-cloisonnée des maxillaires. L'imagerie joue un rôle important dans l'orientation diagnostique. La biopsie de la lésion pour examen anatomopathologique représente une étape indispensable pour le diagnostic positif. Le traitement est essentiellement chirurgical.

Conflit d'intérêt : *Aucun*

REFERENCES

1) Dutoit M, Kaelin A, Jundt Ge, Siebenrock K, Von Hochstetter A, Hefti F. Kyste osseux anévrysmal. Forum Med Suisse. 2007;7:371–4.

2) Susanne N, Andreas F. Les pseudokystes du maxillaire inférieur. Rev Mens Suisse Odontostomatol. 2002 Oct;112:1026-30.

3) Zachariades N, Vairaktaris E, Mezitis M, Triantafyllou D, Papavassiliou D, Economopoulou P.Aneurysmal bone cyst of the jaws. Review of the literature and report of 2 cases. Int J Oral MaxillofacSurg. 1986 Oct;15(5):534-40.

4) Cottalorda J, Louahem D, Prodhomme O, Cyteval C. Kyste osseux anévrysmal primitif : Nouvelles thérapeutiques en 2014 : Mise au point. e-mémoires de l'Académie Nationale de Chirurgie. 2014;13(3):073-82.

5) Keiji S, Hideshi S, Shigeki Y, Mitsuru T, Tetsuro N, Toshiaka F. Solid variant of an aneurysmal bone cyst of the 3rd lumbar vertebra. Nagoya J. Med. Sci. 1996;59:159-65.

6) BieseckerJL, Marcove RC, Huvos AG,Mikb V. Aneurysmal bone cysts: A Clinicopathologic Study of 66 Cases. Cancer. 1970 Sept;26(3):615-25.

7) EyoghoSFA, Miloundja J, Niang P, Mbamendame S, Ndong FO, Diallo B, Nzouba L. Kyste osseux anévrysmal bimaxillaire : présentation d'un cas. Med Buccale Chir Buccale 2011;17:45-50.

8) Slama A, Farhat N,Bouzaiène M, Yacoubi T, Khochtali H. Le kyste osseux anévrysmal de la mandibule : à propos de deux cas. Med Buccale Chir Buccale2007;13:139-42.

9) CottalordaJ, BourelleS. Le kyste osseux anévrismal primitif : quoi de neuf en 2006 ?Rev. chir. orthop. repar. appar. mot. 2007 Jan;93(1):5-16.

10) Sokolo R, Alseriani F, Lagrange AC,DumollardJM, Peoc'h M, Seguin P. Kyste osseux anévrysmal du condyle mandibulaire. RevStomatol Chir Maxillofac. 2006 Apr;107(2) :109-14.

11) JeblaouiY, Ben NejiN , Haddad S , ZribiA, NéjiR , BoussafaH , SahtoutS , HchichaS . Kyste osseux anévrysmal mandibulaire mimant une tumeur maligne. RevStomatol Chir Maxillofac. 2007 Jun;108(3):238–40.

12) Docquier PL,Glorion C,Delloye C. Kyste osseux anévrismal. EMC Appareil locomoteur. 2010 Déc. Doi : 10.1016/S0246-0521(11)55890-5. [Article 14-771].

ILLUSTRATION

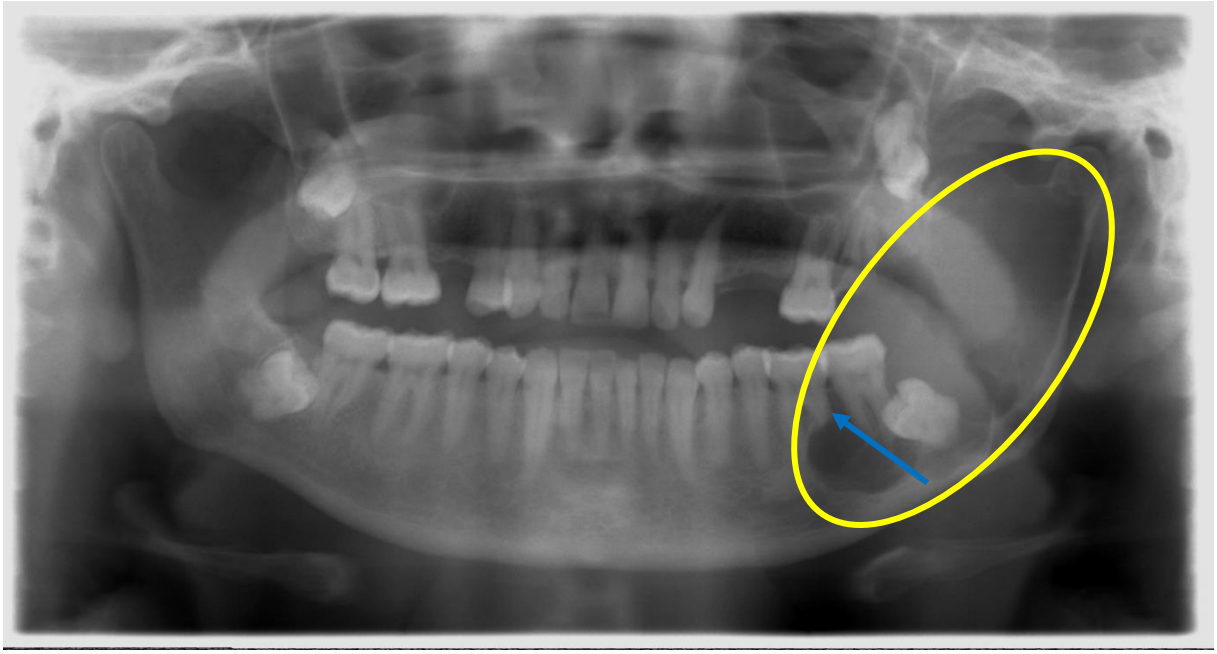

Figure 1 : Radiographie panoramique dentaire montrant une image radio clairemultiloculaire occupant la branche montante, l'angle, la branche horizontale mandibulaire gauche associée à une dent incluse et une rhizalyse de la racine distale de la 36 (flèche bleue). *Source : radiographie panoramique dentaire – (Service de Radiologie, CHU Joseph Dieudonné Rakotovao, Befelatanana Antananarivo*).

Figure 2 : Radiographie panoramique dentaire en post-opératoire montrant la section osseuse en arrière de la dent numéro 33 (radiographie faite à 20 mois post-opératoire). *Source : radiographie panoramique dentaire – Service de Radiologie, CHU Joseph Dieudonné Rakotovao, Befelatanana Antananarivo.*