LA COMMUNICATION BUCCO-SINUSIENNE IATROGENE D'ORIGINE DENTAIRE

Raotoson H.[1], Rakotoarimanana F.V.A[1], Randriamanantena T[1]., Haminason L.S[1], Andriamanantena R.H[1], Rakotoarison R.A[2], Razafindrabe J.A.B[1].

[1] CHU Joseph Dieudonné RAKOTOVAO Befelatanana Antananarivo Madagascar
[2] Centre Hospitalier de Soavinandriana Antananarivo Madagascar

Auteur correspondant : RAOTOSON Herisitraka
Service de Chirurgie Maxillofaciale CHU JDR Befelatanana
Antananarivo Madagascar
Mail : sitrakerymaxillo@yahoo.fr

Résumé

La communication bucco-sinusienne (CBS) iatrogène d'origine dentaire est une communication pathologique entre le sinus maxillaire et la cavité buccale suite à une extraction des dents dites sinusiennes. C'est une pathologie bénigne mais peut entrainer une infection du sinus maxillaire.

Notre travail est une étude rétrospective des cas de CBS d'origine dentaire dans le service de Chirurgie Maxillofaciale du CHU Joseph Dieudonné RAKOTOVAO Antananarivo pendant une période de 31 mois. L'objectif est de faire un état de lieu des cas de CBS iatrogène d'origine dentaire et nous avons inclus 14 patients.

La cause le plus fréquente de CBS est l'extraction de la première molaire définitive maxillaire. Les patients sont venus consulter surtout pour des signes de sinusite maxillaire. La technique de recouvrement par un lambeau muco-périosté d'avancement vestibulaire décrit par Rehrmann était le procédé chirurgical adopté par le service. Suite à cette intervention, il n'y a eu qu'un seul échec.

La gestion de l'infection sinusienne reste le garant de l'efficacité thérapeutique.

Mots clés : communication bucco-sinusienne, sinusite maxillaire, extraction dentaire, chirurgie, plastie d'avancement.

Abstract

The oro-antral communication after dental extraction is a pathological communication between sinus and the oral cavity. It is due to dentary removal of sinusal teeth. It's a benign pathology but which can produce an infection of the maxillary sinus.

Our study is a retrospective analyze of patients who went through intervention for oro-antral communication after dentary removal in the maxillofacial surgery department in CHU Antananarivo. The duration of this study was 31 months. It proposes to describe the demographical, clinical and therapeutical analysis of this pathology in our departement and we included 14 patients.

The most frequent cause of oro-antral communication was the extraction of the permanent maxillary first molar. The patients arrived in consultation especially for a problem of the maxillary sinus. For the reparation, we used the technique of recovery

with the mucoperiostal flaps vestibular, described by Rehrmann. Through this intervention, we had just one check.
The management of sinusal infection determined the surety of the therapeutic efficacy.
***Keywords** : oro-antral communication, dentary removal, maxillary sinusitis, surgery, mucoperiostal flaps.*

INTRODUCTION

La communication bucco-sinusienne (CBS) se définit comme étant une solution de continuité entre le sinus maxillaire et la cavité buccale (1). Ses étiologies sont multiples, l'extraction des dents dites sinusiennes est considérée comme une cause la plus fréquente entrainant une brèche qui fait communiquer les deux éléments à travers l'épaisseur du maxillaire (2,3). Les signes retrouvés chez les patients sont diverses, allant d'un gène jusqu'à un processus infectieux touchant le sinus maxillaire (3). Plusieurs procédés thérapeutiques sont maintenant disponibles avec leurs avantages et inconvénients respectifs (4). Cette pathologie iatrogène est rarement rencontrée en Chirurgie Maxillofaciale. L'objectif de notre étude est de rapporter les cas de CBS d'origine dentaire et les résultats thérapeutiques réalisés dans notre service.

MATERIELS ET METHODE

Nous avons effectué une étude rétrospective portant sur les dossiers des patients vus et opérés pour une CBS d'origine dentaire dans le Service de Chirurgie Maxillofaciale du CHU JDR Antananarivo, du mois de Janvier 2010 au mois d'Août 2012, soit une période de 31 mois.

Le recrutement de notre population d'étude s'est fait à partir du registre des consultations et du compte rendu opératoire.

Les motifs de consultation, la dent causale, les signes cliniques, les signes radiologiques, le traitement médical et chirurgical qui consiste en la réalisation d'un lambeau d'avancement vestibulaire selon Rehrmann (Figure 1) associée ou non à une cure chirurgicale de la sinusite maxillaire selon Caldwell-Luc, ainsi que les résultats thérapeutiques ont été les paramètres étudiés.

RESULTATS

Nous avons colligé 14 dossiers de patients présentant une CBS d'origine dentaire. L'âge variait de 25 à 45 ans avec une moyenne de 35.5 ans. Le sex ratio était de 1,8.

Huit patients consultaient pour une douleur de sinusite maxillaire, et les autres plaintes ont été des gènes causées par la communication dominées par l'issue du liquide de boisson au niveau des narines lors de la déglutition (N=3), une suppuration endobuccale (N=2), une persistance d'une cavité sur le site d'extraction dentaire (Tableau 1).

Parmi nos patients, six soit 42,86% ont subi une extraction de la première molaire définitive supérieure. L'extraction de la deuxième prémolaire supérieure en est la cause de CBS dans 28,57% des cas (Figure 2).

Six patients présentaient à la fois des signes de sinusite maxillaire et un écoulement purulent venant de la fistule bucco-sinusienne (42,86%), et l'apparition de ces signes et gènes arrive entre 3 à 4 semaines après l'extraction dentaire causale. Tous nos patients ont bénéficié d'une radiographie panoramique dentaire qui montrait une clarté entre la cavité buccale et le sinus maxillaire ; et une radiographie du crâne en incidence de Blondeau qui révélait dans 85,71% de cas, une opacité sur l'aire de projection du sinus maxillaire.

Après une cure d'antibiothérapie, tous nos patients avaient bénéficié d'une intervention chirurgicale sous anesthésie générale en utilisant la technique de lambeau d'avancement vestibulaire selon Rehrmann associée ou non à une cure chirurgicale de la sinusite maxillaire. La suite opératoire a été simple chez 13 patients (92,86%) et un cas de lâchage de suture suite à une suppuration endosinusienne a été rencontré. La durée d'hospitalisation a été en moyenne de 3 jours.

DISCUSSION

La CBS d'origine dentaire est une pathologie iatrogène, l'incidence est rare. Meirelles dans son étude de 5 ans a dénombré 25 cas dans un service de Chirurgie Maxillofaciale au Brésil (5). Ylmaz quant à lui a étudié 27 cas de CBS

d'origine dentaire en 4 ans (6). La réalisation des examens radiologiques en préopératoire permet la prudence lors d'une extraction des dents sinusiennes (5,7). Dans notre étude, la tranche d'âge de survenue la plus fréquente est entre 25 à 40 ans, c'est-à-dire à la 3ème et 4ème décennie. Ce résultat concorde avec celle de Batra et Nezafati qui ont retrouvé une forte incidence chez l'adulte de plus de 30 ans (4, 7). La CBS d'origine dentaire atteint fréquemment les adultes de plus de 20 ans et touche rarement les adolescents et les enfants (6). Cette prédominance peut s'expliquer par la maturation du sinus maxillaire qui ne termine sa croissance qu'après l'éruption des dents de sagesse supérieures, ainsi, c'est à partir de cet âge que le plancher du sinus est en étroite relation avec les dents dites sinusiennes (3).

Notre étude a rapporté que l'extraction de la première molaire définitive supérieure représentait la cause la plus fréquente, suivie de l'avulsion de la deuxième prémolaire supérieure. Meirelles a aussi retrouvé ce résultat dans sa série tandis que Von Wovern a colligé 75,39% de ses patients qui ont présenté une CBS après l'extraction de la deuxième prémolaire supérieure et la première molaire se trouvait à la seconde place. Ces résultats peuvent s'expliquer par le rapport très étroit que représente les apex de ces dents et le plancher du sinus maxillaire (5, 8).

Dans notre travail, plusieurs patients sont venus consulter pour des signes fonctionnels de sinusite maxillaire, et d'autres pour une apparition de voix nasonnée ou de régurgitation nasale du liquide de boisson. Un auteur dans sa série a rapporté que le motif de consultation est prédominé par des gènes causées par la communication (9), et d'autres ont trouvé que les signes fonctionnels de la sinusite maxillaire sont les motifs de consultation les plus fréquents (1, 5). Nous constatons alors que cette pathologie est souvent diagnostiquée à la phase de complication, d'où l'intervalle entre l'extraction dentaire et la consultation qui est de 3 à 4 semaines.

Concernant les examens paracliniques, une radiographie panoramique dentaire ainsi qu'une radiographie du crâne en incidence de Blondeau et un scanner du sinus maxillaire sont les examens obligatoires avant la prise en charge du patient (10). Dans notre série, aucun scanner n'a été réalisé. Nous avons retrouvé 85,71% de patients qui ont présenté un signe de sinusite maxillaire sous forme d'une opacité au niveau du sinus maxillaire homolatéral sur un cliché en incidence de Blondeau, et tous les clichés de

panoramique dentaire ont révélé l'absence de la dent causale et un trajet fistulaire sous forme d'image de clarté longitudinale faisant communiquer la cavité buccale et le sinus maxillaire homolatéral. Certains auteurs ont retrouvé plus de 90% de signe de sinusite maxillaire dans leurs études, et Güven a rapporté que tous ses patients ont présenté des signes de sinusite à la radiographie (5, 9, 10).

Tous nos patients ont reçu des doses d'antibiothérapie d'au moins 7 jours avant la chirurgie pour traiter la sinusite maxillaire. Devant le retard de consultation, un traitement d'une sinusite maxillaire est de mise avant toute chirurgie (11). Abad a précisé que si la communication dure plus de 72 heures, le sinus maxillaire qui est normalement stérile est exposé à des agressions des germes de la cavité buccale, ainsi une antibiothérapie est toujours à prescrire avant la réparation de la brèche (12).

Concernant la technique chirurgicale, nous avons opté pour tous nos patients la réalisation d'un lambeau d'avancement muco-périosté vestibulaire décrit par Rehrmann qui est une intervention consistant à confectionner un plan sinusien en réalisant une suture par enfouissement au niveau de la collerette péri-fistulaire puis prendre un lambeau vestibulaire pour combler la brèche. La cure de la sinusite maxillaire a été réalisée chez 12 patients selon Caldwell-Luc. Plusieurs auteurs ont aussi utilisé cette technique de plastie dans leurs séries, premièrement, parce que c'est la technique idéale pour la fermeture d'une CBS se trouvant au niveau de la 2ème prémolaire et de la 1ère molaire supérieure mais aussi par sa facilité d'exécution (5, 8, 11). Certains auteurs préfèrent l'utilisation de la boule graisseuse de Bichat associée à un lambeau local, en raison de ses propriétés physiques et biologiques (12, 13). D'autres décrivent des techniques plus révolutionnaires en réalisant des autogreffes osseuses ou encore des greffes analogues en utilisant des matériaux résorbables ou non (6, 11). Une technique de sandwich Bio-oss-bio-Gide est aussi utilisée par certains (14). Ce sont des techniques très fiables et dont le taux d'échec est quasiment nul mais le problème se pose sur les coûts des matériaux qui sont encore très élevés. Par contre des études réalisées ont rapporté qu'il n'y a pas vraiment de technique supérieure à une autre, mais le plus important est de séparer la cavité buccale de la cavité sinusienne, et de traiter une sinusite (11, 15).

Pour les résultats thérapeutiques, les suites opératoires à court terme dans notre étude

étaient simples dans 92,86% et on a noté une complication sous forme d'une suppuration du site opératoire et lâchage de suture avec réapparition de fistule. Une antibiothérapie a été instaurée chez ce patient et une réintervention trois semaines plus tard avec une cure chirurgicale du sinus maxillaire suivie d'une plastie par un lambeau palatin de rotation. La suite opératoire a été favorable. Meirelles, dans sa série n'a aussi retrouvé qu'un cas d'échec par la survenue d'une nécrose du lambeau (5), tandis que Güven, sur ses 90 patients opérés en utilisant la technique de Rehrmann, a eu un taux de réussite de 100%. D'après quelques études, le taux de réussite suite à une intervention utilisant le lambeau vestibulaire est supérieur à 90% et la complication la plus fréquente est la nécrose du lambeau (8, 10). Certains auteurs n'ont pas non plus présenté de complication post-opératoire suite à l'utilisation du coussinet adipeux de Bichat (12, 13).

CONCLUSION

La CBS iatrogène d'origine dentaire est une complication rare de l'extraction des dents sinusiennes. Une brèche entre la cavité buccale et le sinus maxillaire expose ce dernier à une infection si la communication persiste plus de 72 heures. Nous avons rapporté 14 cas de CBS iatrogène d'origine dentaire durant une période de 31 mois. Cette pathologie touchait surtout les adultes et les signes de sinusite maxillaire homolatérale associée ou non à des gènes poussaient les patients à consulter. La 1ère molaire et la 2ème prémolaire supérieure ont été les plus incriminées. L'objectif du traitement est double, d'abord de nettoyer le sinus maxillaire, ensuite de fermer la communication. Nous avons eu un taux de réussite de 92,86% suite à notre technique, alors on peut dire que le procédé est efficace et d'autant plus, elle est facile à réaliser, même si un plus grand nombre de cas serait nécessaire pour critiquer l'efficacité de cette technique.

REFERENCES

1- Mehra P, Murad H. Maxillary sinus disease of odontogenic origin. Ototaryngol Clin North Am. 2004;37:347-64.
2- Saha J, Pathak H, Poddar RN. Use of buccal fat pad to repair intraoral defects. J Indian Dent Assoc. 2011;1(1):1–5.
3- Sharan A, Madjar D. Correlation betwenn maxillary sinus floor topography and related root position of posterior teeth. Oral

Surg Oral Med Oral Pathol Oral Radiol Endod. 2006;102:375-81.

4- Batra H, Jindal G, Kaur S. Evaluation of different treatment modalities for closure of oro-antral communications and formulation of a rational approach. J Maxillofac Oral Surg. 2010;9(1):13–8.

5- Meirelles RC, Neves-Pinto RM. Oroantral fistula and genian mucosal flap : a review of 25 cases. Rev Bras Otorrinolaringol. 2008;74(1):85-90.

6- Yilmaz T, Suslu AE, Gursel B. Treatment of oroantral fistula: experience with 27 cases. Am J Otolaryngol. 2003;24(4):221-3.

7- Nezafati S, Vafaii A, Ghojazedeh M. Comparison of pedicled buccal fat pad flap with buccal flap for closure of oroantral communication. Int J Oral Maxillofac Surg. 2012;41:624–8.

8- Von Wovern. Closure of oroantral fistula with buccal flap: Rehrmann versus Môczár. Int J Oral Surg. 1982;11(3):156-65.

9- Killey HC, Kay LW. Observations based on surgical closure of 362 oroantral fistulas. Int Surg. 1972;57:545-9.

10- Güven O. A clinical study on oroantral fistulae. J Craniomaxillofac Surg. 1998;26(4):267-71.

11- Abuabara A, Cortez ALV, Passeri LA, de Moraes M, Moreira RWF. Evaluation of different treatments for oroantral communications: experience of 112 cases. Int J Oral Maxillofac Surg. 2006;35:1558.

12- Abad-Gallegos M, Figueiredo R, Rodriguez-Baeza A, Gay-Escoda C. Use of Bichat's buccal fat pad for the sealing of orosinusal communications: a presentation of 8 cases. Med Oral Patol Oral Cir Bucal. 2011;6(2):e215–e9.

13- Suvy M, Surej K, Parvathi RN. The Versatility in the Use of Buccal Fat Pad in the Closure of Oro-antral Fistulas. J. Maxillofac. Oral Surg. 2015;14(2):374–7. DOI 10.1007/s12663-014-0669-x.

14- Haas R, Watzak G, Baron M, Tepper G, Mailath G, Watzek G. A preliminary study of monocortical bone grafts for oroantral fistula closure. Oral Surg Oral Med Oral Pathol Oral Radiol Endod. 2003;96(3):263-6.

15- Lee JJ, Kok SH, Chang HH, Yang PJ, Hahn LJ, Kuo YS. Repair of oroantral communications in the third molar region by random palatal flap. Int J Oral Maxillofac Surg. 2002;31(6):677-8.

ILLUSTRATIONS

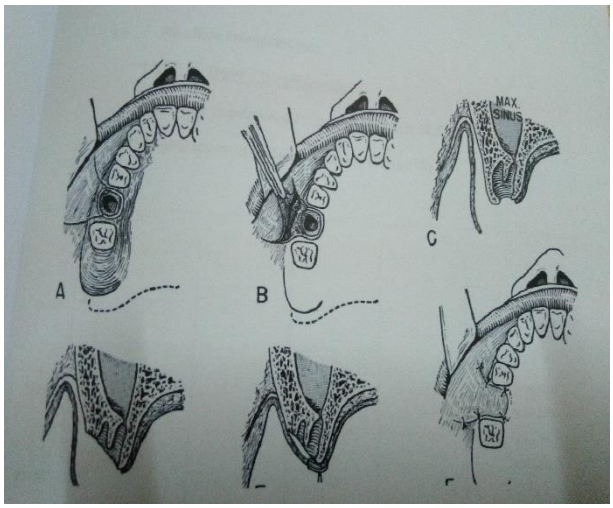

Figure 1 : Schéma montrant les différentes étapes de la technique du lambeau muco-périosté vestibulaire décrite par Rehrmann (5)

Tableau 1 : Répartition des patients selon le motif de consultation

Motif de consultation	Nombre de cas	Pourcentage %
Douleur de sinusite maxillaire	8	57,14
Gène liée à la CBS	3	21,43
Suppuration endobuccale	2	14,28
Retard de cicatrisation	1	7,14
Total	14	100

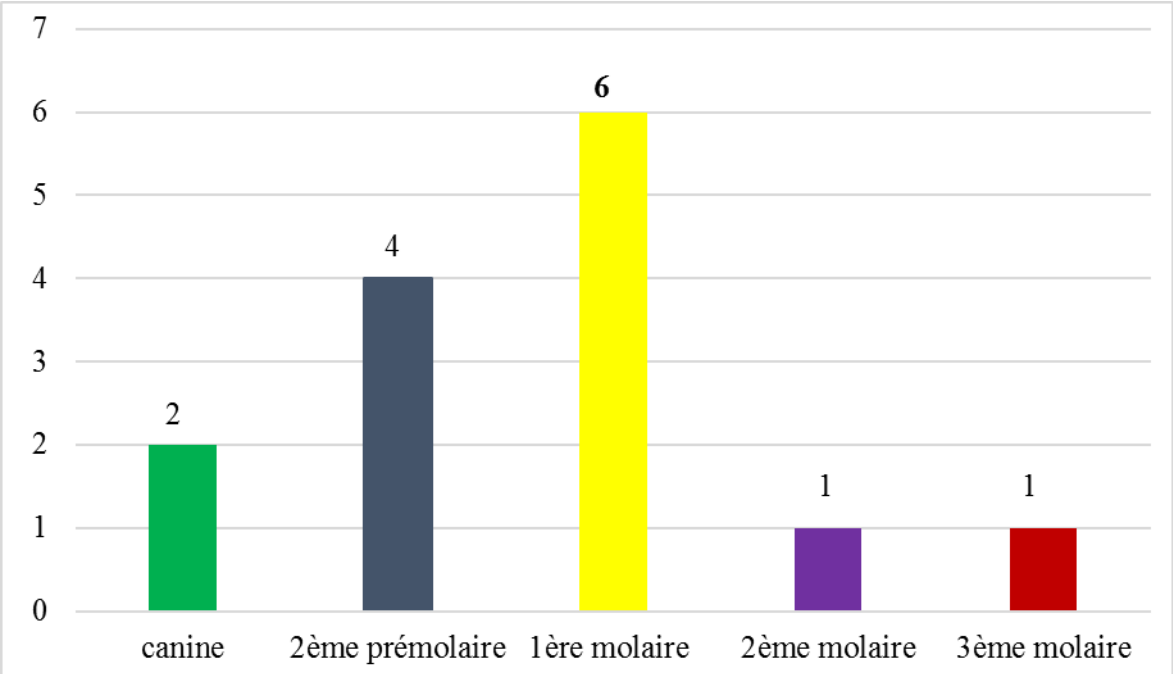

Figure 2 : Nombre de cas selon la dent causale de la CBS (N = 14)